Aus der Kgl. Chirurgischen Klinik München.

ÜBER MULTIPLE KARTILAGINÄRE EXOSTOSEN

Inaugural-Dissertation

zur

Erlangung der Doktorwürde

in der

gesamten Medizin

verfasst und einer

Hohen Medizinischen Fakultät

der

Kgl. Bayer. Ludwig-Maximilians-Universität zu München

vorgelegt von

Karl Hoock
Medizinalpraktikant aus München.

München 1914
Kgl. Hofbuchdruckerei Kastner & Callwey.

Aus der Kgl. Chirurgischen Klinik München.

ÜBER MULTIPLE KARTILAGINÄRE EXOSTOSEN

Inaugural-Dissertation

zur

Erl[illegible]ng der Doktorwürde

in der

esamten Medizin

verfasst und einer

Medizinischen Fakultät

der

g-Maximilians-Universität zu München

vorgelegt von

Karl Hoock
Medizinalpraktikant aus München.

München 1914
Kgl. Hofbuchdruckerei Kastner & Callwey.

Gedruckt mit Genehmigung der Medizinischen Fakultät der Universität München.

Referent:
Exzellenz Geheimrat Prof. Dr. von Angerer.

Die multipeln kartilaginären Exostosen sind seit altersher schon bekannt und in der Literatur, trotz ihrer Seltenheit, oft beschrieben worden. Im ersten Teil vorliegender Arbeit sei daher über die wesentlichsten Punkte ein kurzer Überblick gegeben.

Bereits im grauen Altertum begegnen uns die multipeln kartilaginären Exostosen unter dem allgemeinen bis in die neuere Zeit beibehaltenen Namen „Exostosen".

Galen bezeichnete in seinem Buche über die widernatürlichen Geschwülste mit dem Ausdruck „Exostose" sämtliche Knochenauswüchse und Geschwülste, wenn sie nur Knochensubstanz enthielten. Dieser weitläufige Begriff hat sich bis in die neuere Zeit herein erhalten, da die Abgrenzung gegenüber hyperplastischen Geschwülsten bei keinem Tumor so schwer ist als bei den Exostosen. Noch um das Jahr 1847 verstanden Weber, englische und französische Autoren unter „Exostose" eine Knochengeschwulst im weitesten Sinn. Mit dem Aufblühen der Wissenschaft der pathologischen Anatomie ging dann auch, veranlaßt durch genauere Untersuchungen, eine Einschränkung des Begriffs einher. Nach Rokitanskys Definition versteht man unter Exostose eine durch und durch knöcherne, auf einem Knochen aufsitzende und mit ihm ein organisches Ganze darstellende Masse, die womöglich vom Knochen selbst ausgeht und welche mindestens zur Zeit ihrer vollendeten Reife, häufig gleich zu Beginn ihrer Bildung, eine ihrer Basis homologe schwammige oder kompakte Textur darbietet. Der

englische Chirurg Cooper wandte als erster den Ausdruck „kartilaginäre Exostosen“ an und unterschied innere und äußere. Damit bringt er jedoch zwei Krankheitsbilder zusammen. Während er mit dem Ausdruck äußere kartilaginäre Exostosen das bezeichnet, was wir heute noch unter kartilaginären Exostosen verstehen, wissen wir jetzt, daß die „inneren“ in ein anderes Krankheitsbild gehören, in das der Enchodrome. Virchow, dem Begründer der modernen Geschwulstlehre, gelang es die Exostosen in drei genetisch sich streng scheidende Gruppen einzuteilen:

1. solche, welche vom Periost infolge eines chronischen Reizes oder eines Traumas ausgehen (Periostitis ossificans, fibröse Exostose). Diese Form kommt meist solitär vor (besonders am Schädeldach);
2. solche, welche sich durch Ossifizierung von Faszien, Muskeln, Ligamenten oder Sehnen gebildet haben nach vorausgegangener Verschmelzung mit dem benachbarten Knochen (Myositis ossificans). Ätiologie meist Trauma;
3. diejenigen, welche sich aus dem Intermediärknorpel des Knochens bilden (Exostosis kartilaginea).

Durch vielseitige Beobachtung am Operations- und Sektionstisch wurde festgestellt, daß nur die letztere Art multipel vorkommt. Auf sie allein, als in den Rahmen der Arbeit fallend, seien nachstehende Ausführungen beschränkt.

Unter kartilaginären Exostosen verstehen wir nach Virchow zirkumskripte Knochengeschwülste, welche an der Oberfläche des befallenen Knochens sitzen, wie normale Knochen gebaut sind und bei denen wir die Ossifikation als das regelmäßige typische, man kann wohl sagen, notwendige Ende ihrer Entwicklung erkennen. Die Geschwulst sitzt dem

Mutterknochen direkt auf oder ist mit ihm durch einen Knochenstiel verbunden. An ihrer Oberfläche ist sie mit einer Knorpelschicht überzogen. Der innere Bau entspricht bei der ausgewachsenen Exostose genau dem eines Röhrenknochens, besteht also aus Spongiosa und weist auch eine Markhöhle auf. Nach außen hin geht die Knorpelschicht, die mit Bindegewebe von der Art des Perichondriums überzogen ist, mit dem Bindegewebe in das der Umgebung über. In Fällen, in welchen über der Exostose Sehnen oder Muskeln gleiten, modifiziert sich das Bindegewebe: Es bildet sich über der Exostose eine Synovea, in welche dann der Tumor gleichsam als Gelenkkopf eingestülpt erscheint (Exostosis bursata). Im Inneren der Synovealhöhle können sich Synovealzotten, Synoveaflüssigkeit und Reiskörperchen befinden.

Die Exostoses bursatae entstehen besonders gerne in der Nähe der Gelenke und können auch mit diesen kommunizieren, was bei Operationen unliebsame Komplikationen schaffen kann. Billroth verlor auf diese Weise einen Patienten an Septikämie.

Die Oberfläche der Tumoren ist entweder glatt oder höckerig, die Form tuberös, kugelig, kolbig tuffsteinartig, stalaktitenförmig oder stachelig, oft haben sie auch die Gestalt eines Mittelfußknochens oder eines Processus ossis temporalis. Unter der oben erwähnten Knorpelschicht, die bei den höckerigen Exostosen meist nur die Spitzen der Höcker überzieht, während die Buchten des Knorpelüberzugs entbehren, befindet sich wie beim normalen Knochen eine normal gebaute Kortikalis. Der Übergang aus dem Knorpel in den Knochen vollzieht sich allmählich. An der Grenze sind die Knorpelzellen „gerichtet", ein Stadium, das der Verkalkung vorausgeht. Die innere Struktur der Exostosen ist

verschieden, je nach deren Alter. Die kleineren und damit die jüngeren bestehen ganz aus kompakter Knochensubstanz. Mit dem Größerwerden vollzieht sich ein Umbau. Die Kompakta wird allmählich durch Osteoklasten in Spongiosa umgewandelt. In die entstandene Höhle wuchern vom Markraum des Mutterknochens Gefäße und es bildet sich Mark. In den größeren Hohlräumen, die bis zu Nußgröße erreichen, ist dasselbe meist gelbes Fettmark, in den kleineren Höhlen meist rotes gefäßreiches Zellmark. Die Markhöhle des Mutterknochens geht dann kontinuierlich in die der Exostose über.

Wie der Bau der kartilaginären Exostosen ganz dem des normalen Knochens gleicht, so vollzieht sich auch das Wachstum wie bei diesem. Dasselbe geschieht nach Virchow durch Apposition: Der Knorpelüberzug wuchert in seiner innersten Schicht und erzeugt neue Knorpellage, welche zuerst verkalken und dann verknöchern. Mit dem Aufzehren der knorpeligen Matrix, etwa im 24. Lebensjahre, schwindet der knorpelige Überzug (Virchow). Bleibt er, wenn auch nur stellenweise, erhalten, so kann er später Veranlassung zur Bildung von Enchondromen geben.

Die Matrix der kartilaginären Exostosen ist also, wie wir oben aus der Definition gesehen haben, der Knorpel. Volkmann ging sogar soweit und behauptete, daß die meisten, wenn nicht alle Exostosen überhaupt, kartilaginären Ursprungs seien. Da nun Knorpel postembryonal im Körper relativ selten ist, müssen die kartilaginären Exostosen, da sie zu ihrer Bildung solchen benötigen, dort sitzen, wo er am längsten im Körper außer den Gelenkknorpeln erhalten bleibt, d. i. an den Epiphysenscheiben der Röhrenknochen. Daher finden sie sich mit Vorliebe an dem Ende eines Röhrenknochens,

bei welchem die Verschmelzung der Epiphyse mit der Diaphyse später vollendet ist als am gegenüberliegenden Ende, also am Humerus und Tibia proximal, am Femur und Vorderarm distal. Sind mit beendetem Knochenwachstum sämtliche Knorpelfugen verknöchert, so sollte man annehmen dürfen, daß im späteren Alter keine Exostosen mehr entstehen können. Bis zu einem gewissen Grade trifft dies zu, so daß die kartilaginären Exostosen vorwiegend als eine Krankheit des jugendlichen Skeletts bezeichnet werden können, doch haben Hoeber, Nasse, Frey u. a. Fälle berichtet, in welchen typische kartilaginäre Exostosen auch nach Vollendung des Knochenwachstums aufgetreten sind.

Wie wir gesehen haben, ahmen die Exostosen in Bau und Wachstum ganz ihren Mutterknochen nach. Darnach schiene die Annahme berechtigt, daß auch ihre chemische Zusammensetzung gleich der ihrer Matrix ist. Die Untersuchungen der Chemiker Valletin und Lassaigne lieferten jedoch das überraschende Ergebnis, daß der chemische Aufbau der Exostosen anders ist als der des Mutterknochens. Die Exostosen enthalten bedeutend weniger phosphorsauren Kalk als der normale Knochen, dagegen viel mehr kohlensauren Kalk und organische Substanz. Wie dies zu erklären ist, entzieht sich vorläufig noch unseren Kenntnissen.

Die kartilaginären Exostosen entstehen also an dem Intermediärknorpel, von dem das Knochenwachstum ausgeht. Über das ätiologische Moment, das ihre Bildung an dieser Stelle auslöst, gehen die Meinungen der Autoren noch weit auseinander.

Man kann die Ansichten über die Ätiologie der multiplen katilaginären Exostosen in drei Gruppen teilen:

1. solche, die die Ursachen der Entstehung der Exostosen in einer lokalen Erkrankung des Knorpels suchen;

2. solche, die Allgemeinerkrankungen des Körpers dafür verantwortlich machen;
3. solche, die Exostosenbildung auf äußere Einflüsse zurückführen.

Im folgenden will ich auf die verschiedenen Lehren etwas genauer eingehen.

Von den lokalen Ursachen werden vielfach Zirkulationsstörungen für das Entstehen der kartilaginären Exostosen beschuldigt. Dupuytren nimmt an, daß ähnlich wie bei den Bäumen durch Mangel an normaler Säfteverteilung seitliche Auswüchse entstehen, die Exostosen aus dem Intermediärknorpel des Knochens sich bilden infolge von Ernährungsstörungen und Verwirrung in der knorpeligen Anlage des Knochens. Recklinghausen glaubt ebenfalls an Störungen in der Zirkulation in der Zeit, in welcher der embryonale Knorpel durch Knochen ersetzt wird. Die Mangelhaftigkeit der definitiven Knochenbildung", sagt er, „ist verursacht durch Störungen im Blutgefäßapparat während der Wachstumsperiode." Steudel dagegen ist der Anschauung, daß die Zirkulationsstörungen sekundärer Art seien. Durch eingehende mikroskopische Untersuchungen suchte Sonnenschein die Ursache der Exostosen zu ergründen. Er kam zu dem Ergebnis, daß nicht Zirkulationsstörungen ätiologisch in Betracht kämen, sondern nur eine Degeneration des Knorpels. Andere Autoren nehmen eine lokal gesteigerte Ernährung des Knorpels an. Billroth sieht das Herauswachsen der Exostosen von dem Knorpel zwischen Dia- und Epiphyse als das Primäre an und sagt, daß zu der Veränderung in der Richtung auch ein Exzeß in der Produktion kommen müsse. Nach der Ansicht Brenners weicht das von dem hyperplastischen Knorpel gebildete überschüssige Material nach der Seite als dem Orte des geringsten Widerstandes aus. Diese Ansichten sind

heute als unhaltbar ziemlich verlassen. Von neueren Autoren verdient die Theorie Cohnheims Beachtung. Nach seiner Meinung gehen die kartilaginären Exostosen aus von einer aus dem Embryonalleben stammenden, über das ganze Skelettsystem verbreiteten überschüssigen Keimanlage. Ribbert vertritt eine ähnliche Anschauung mit dem Satze, daß die Exostosen auf isolierte Knorpelkeime zurückzuführen seien, die im Embryonalleben vom Epiphysenknorpel abgeschnürt worden seien. Der Ansicht dieser beiden Autoren tritt Virchow entgegen. Er sagt, es sei nicht einzusehen, warum die bisher latent gebliebenen versprengten Knorpelkeime ohne äußere Ursache plötzlich zu wuchern anfangen sollen. Und doch sind für die Cohnheim-Ribbertsche Theorie pathologisch-anatomische Befunde erbracht worden: Recklinghausen und später Chiari haben tatsächlich neben den Exostosen liegende abgesprengte Knorpelinseln gefunden. Virchow führt das Entstehen der Tumoren zurück auf Abnormitäten in der Ossifikation des transitorischen Knorpels. Er machte in früher Jugend überstandene Knochenkrankheiten, bei welchen Unregelmäßigkeiten in der Knorpelbildung und Reizung des Intermediärknorpels vorkommen, verantwortlich, andererseits betonte er die später noch ausführlicher zu besprechende Erblichkeit. Bessel-Hagen und Bergmann bezeichneten die Exostosenbildung als eine Krankheit für sich. Die Wachstumsstörung im Intermediärknorpel geht zurück auf eine fehlerhafte Keimanlage, deren Wesen noch unklar ist. Diese Ansicht ist gegenwärtig die verbreitetste.

Neben diesen lokalen Ursachen suchte man, wie oben bereits angedeutet, das ätiologische Moment der Exostosen in Allgemeinerkrankungen. Es war sehr naheliegend an Syphilis zu denken, da diese den Exostosen sehr ähnlich sehende Knochengeschwülste

erzeugen kann. Doch haben Bardeleben und Virchow nachgewiesen, daß die Lues niemals wahre Exostosen, sondern nur Periostosen und Hyperostosen verursacht, die im Gegensatz zu den kartilaginären Exostosen aber nicht an den Epiphysen, sondern an den Diaphysen der Röhrenknochen und besonders auch am Schädel sitzen. Außerdem fehlen bei den Patienten gewöhnlich andere luetische Symptome. Um den indirekten Beweis zu erbringen, daß die Syphilis keine ätiologische Ursache der multiplen kartilaginären Exostosen sei, leitete man antiluetische Kuren ein, jedoch mit negativem Erfolg. Die Wassermannsche Reaktion wurde bisher noch an keinem der bekannten Fälle angestellt.

Daß man auch Skrophulose, Skorbut und Gicht als exostosenerzeugende Krankheiten angesprochen hat, sei nur nebenbei erwähnt. Breitere Erörterung verdienen die Theorien von Vix und Volkmann. Vix stellte 1856 den Satz auf, daß niemals da Exostosen vorkämen, wo schwache Muskeln vorhanden seien. Er nimmt an, daß der weiche rachitische Knochen im Stadium der Erhärtung an den Insertionsstellen der Muskeln durch deren Zug zu seitlichen Auswüchsen, den kartilaginären Exostosen, ausgezogen werde. In dieser Fassung ist die Theorie unhaltbar, denn es finden sich Exostosen an Stellen, wo gar keine Muskeln oder wo sie doch nur flächenhaft inserieren. Ich erwähnte dies nur deshalb, weil Vix der erste ist, der der Rachitis Bedeutung für die Entstehung der kartilaginären Exostosen beimaß. Nach ihm war Volkmann ein eifriger Vertreter dieses Gedankens. An seinen 1875 veröffentlichten 2 Fällen von multiplen kartilaginären Exostosen fand er bei den Patienten alle Zeichen schwerer überstandener Rachitis: auffallend großen Schädel, unproportioniert großen Rumpf und kurze krumme Extremitäten. Volkmann glaubte

eine besondere Art der Rachitis vor sich zu haben und nannte das Krankheitsbild „Rachitis nodosa". Als erster wies er auch mit genauen Maßangaben auf das später zu besprechende Symptom der Wachstumsstörungen im Knochensystem bei multiplen kartilaginären Exostosen hin. Diese Wachstumsstörungen, die sich ja ähnlich bei Rachitis finden, bestärkten ihn in dem Glauben, daß die multiplen kartilaginären Exostosen eine Abart der Rachitis seien. Seit Volkmann spielt nun der Streit um die ätiologische Bedeutung der Rachtis für die kartilaginären Exostosen mit wechselnder Stärke. Wie gewöhnlich auf jede Aktion in der Medizin, so erfolgte auch hier eine Reaktion in dem Sinne, daß man Rachtis für die Ätiologie der Exostosen rundweg ablehnte. Helferich ließ durch seine Schüler Meyer und Brenner in hiesiger Poliklinik an 3 Patienten genaue Untersuchungen anstellen. Alle 3 Patienten hatten stark verkrümmte und verkürzte Extremitäten. Keine war frei von Exostosen. Überstandene Rachitis war nicht nachzuweisen. Für die Wachstumshemmungen und Deformitäten konnten daher nur die vorhandenen Tumoren verantwortlich gemacht werden. Daraus zog Helferich mit Recht den Schluß, daß es sich bei den multiplen kartilaginären Exostosen nicht um eine Art der Rachitis handeln könne. Pathologisch-anatomisch wird diese Ansicht gestützt durch die schon früher von Sonnenschein an der Leiche angestellten Untersuchungen. Er fand im mikroskopischen Präparat, daß die Anordnung der Knorpelzellen bei den wachsenden Exostosen anders ist als in der Knorpelzone des rachitischen Knochens. Das mikroskopische Bild der Exostosen zeigte als Charakteristikum, daß alle Knorpelzellen in einem geringen, aber gleichmäßigen Zwischenraum voneinander entfernt waren, wie wir dies etwa beim normalen Knorpel beobach-

ten. Der rachitische Knorpel weist dagegen Knorpelzellhaufen auf, Zellgruppen liegen enge beisammen und sind durch größere Zwischenräume voneinander getrennt. Damit schien klinisch und anatomisch der Annahme, daß die Rachitis in irgendwelcher ätiologischer Beziehung zu den multiplen kartilaginären Exostosen stünde, der Boden entzogen. Auch Virchow lehnt ebenso wie Bessel-Hagen, Bergmann und Nasse Rachitis als Ursache der Krankheit ab. Letztere Autoren geben jedoch zu, daß Rachitis prädisponierend für das Entstehen von kartilaginären Exostosen wirke. Der Grund der gemäßigteren Anschauung liegt in dem größeren Beobachtungsmaterial obiger Autoren. Und in der Tat zeigt sich, daß Rachitis fast ebenso oft nachzuweisen ist als sie keine deutlichen Spuren hinterlassen hat. Im folgenden seien einige Fälle aus der neueren Literatur zusammengestellt, die für einen ätiologischen Zusammenhang zwischen Rachitis und multiplen kartilaginären Exostosen sprechen.

Stolzenberg führt in seiner Dissertation eine Familie an, in welcher Vater und fünf Söhne mit kartilaginären Exostosen behaftet sind. Sämtliche zeigen Residuen überstandener Rachitis. Der Autor spricht daher die Meinung aus, daß die Rachitis in diesen Fällen die Ursache der Exostosenbildung sei.

Young beschreibt einen Patienten, der erst mit 6 Jahren wegen schwerer Rachitis Laufen gelernt hat. Mit 21 Jahren traten bei ihm die ersten Exostosen auf, und zwar an den Rippen, an der Knorpelknochengrenze, also an der Stelle, die durch Rachitis immer schwer geschädigt wird und zum rachitischen Rosenkranz führt. Der Reihe nach entstanden dann bei dem Patienten kartilaginäre Exostosen an den verschiedensten Körperstellen. Der Fall ist insoferne interessant, als er ein Beweis für den Satz Virchows, daß bei Ekchondro-

sen, und ossifizierende Ekchondrosen sind nach Borst die kartilaginären Exostosen, Unregelmäßigkeiten der Knorpelbildung an der Knorpel-Knochengrenze und Abschnürung von Knorpelstücken stattfinden und daß ganz ähnliche Zustände auch an den Epiphysenlinien rachitischer Knochen gefunden werden. Die abgeschnürten Stücke können lange Zeit persistieren und in späteren Jahren noch zu wuchern anfangen. Der Fall Youngs wäre demnach so zu deuten, daß durch die schwere Rachitis Knorpelinseln vom Epiphysenknorpel abgetrennt wurden, die dann im 21. Lebensjahr des Patienten plötzlich zu wuchern begannen.

Läwen berichtet von einem seiner Patienten, daß er als Kind Rachitis gehabt habe und im Anschluß daran die ersten Exostosen aufgetreten seien.

Kirmisson ist ebenfalls ein Anhänger der rachitischen Grundlage der kartilaginären Exostosen. Von drei seiner beobachteten Fälle ließ sich bei zwei Rachitis nachweisen und obwohl bei dem dritten Residuen überstandener Rachitis fehlen, neigt der Autor doch der Meinung zu, daß auch hier Rachitis im Spiele war.

Flinker stellt einen Mann vor, der stark mit kartilaginären Exostosen behaftet ist und dabei auch rachitische Knochenwucherungen aufweist. Dabei besteht mäßiger Kropf. Flinker nimmt daher einen Zusammenhang zwischen Rachitis und kartilaginären Exostosen an. Dieser soll nun allerdings nicht wie die früheren Autoren geglaubt haben darin bestehen, daß vorausgegangene Rachitis die ätiologische Ursache der kartilaginären Exostosen sei, sondern daß beide auf dieselbe Noxe zurückzuführen seien. Er faßt das Krankheitsbild der multipeln kartilaginären Exostosen als eine Entwicklungshemmung im Sinne der Hoennickeschen Lehre über das Wesen der Rachitis auf, wonach diese auf Hypothynoidismus

beruhe. Beweisend für diese Theorie schien ein Fall von Ritter. Dieser Autor beobachtete eine Exostotikerfamilie, in welcher das einzige von Exostosen freie Familienglied mit Morbus Basedowii behaftet war. Da wir nun wissen, daß diese Krankheit auf einer Hypersekretion der Schilddrüse beruht, so liegt es nahe, einen Kausalzusammenhang in dem Sinne anzunehmen, daß die Hypersekretion der Schilddrüse die Exostosenbildung verhindert habe. Doch beschreibt Gottstein einen mit kartilaginären Exostosen behafteten Patienten, der an Morbus Basedowii litt, so daß diese Kombination wieder hinfällig wird.

Daß eine Störung in der inneren Sekretion die Bildung der kartilaginären Exostosen bedinge, ist also noch nicht erwiesen, geradeso wie es noch eine unbewiesene Hypothese ist, daß die Rachitis darauf beruhe. Die Rachitis ist vielmehr nach unseren heutigen Anschauungen eine Konstitutionskrankheit, hervorgerufen durch schlechte Existenz- und Ernährungsbedingungen. Nach Marchand beruhen auch die multipeln kartilaginären Exostosen auf einer Konstitutionsanomalie. Betrachtet man nun in der Literatur die mitgeteilten Fälle, so findet man, daß es sich meist um Patienten in ärmlichen, dürftigen Verhältnissen handelt. In den paar Fällen, in denen die Kranken einer sozial höherstehenden Schicht angehören, ist überstandene Rachitis zugegeben. Dieser Punkt ist meines Erachtens bisher nicht genügend berücksichtigt worden. Rachitis und kartilaginäre Exostosen stehen demnach in einer gewissen Verwandtschaft zueinander. Von früheren Autoren, die sich ähnlich aussprachen, sei der Vollständigkeit halber noch Marle, Poor, Drescher, Birnbaum, Meyer, Klehmet, Schmidt und Prettin erwähnt. Worin nun allerdings der Zusammenhang besteht, ob die karti-

laginären Exostosen eine Folge der Rachitis sind, derart, wie es nach dem oben angeführten Satz von Virchow möglich erscheint, oder ob beide auf die gleichen Schädlichkeiten, wie schlechte Lebensbedingungen, wozu vielfach noch Verwandtschaftsehen kommen, ist ungewiß. Sicher scheint jedoch, daß die multipeln kartilaginären Exostosen mit der inneren Sekretion nichts zu tun haben.

Nachdem wir gesehen haben, in welch engem Zusammenhang Rachitis und kartilaginäre Exostosen stehen, erübrigt es noch, auf eine andere, ebenso häufige Beobachtung der Entstehung von kartilaginären Exostosen näher einzugehen, auf die Vererbung.

Die Erblichkeit ist von den Autoren schon früher beschrieben worden als ein Hauptfaktor in der Ätiologie der kartilaginären Exostosen als die Rachitis.

Zuerst machten die Engländer Stanley, Lloyd und Paget auf diesen Punkt aufmerksam. Durch die statistischen Erhebungen von Reinecke wurde diese Lehre gefestigt. Er stellte 36 Fälle von kartilaginären Exostosen zusammen, bei denen sich Heredität nachweisen ließ. Dieselbe war in 1 Fall durch 5, in 2 Fällen durch 4, in 15 Fällen durch 3, in 12 Fällen durch 2 Generationen und in 6 Fällen bei Geschwistern zu konstatieren. Heymann und Keller berichten über Vererbung von kartilaginären Exostosen durch 3, Richter eine solche durch 5 Generationen hindurch. Wie sehr ein mit Exostosen behafteter Vater die Krankheit auf seine Kinder vererbt, zeigt der Fall von Nasse. Derselbe führt 2 Brüder an, die ebenso wie der Vater stark an Exostosen litten. Von den Kindern der ersten Ehe des Vaters litt eines, von denen aus der zweiten Ehe litten alle Kinder an kartilaginären Exostosen. Auch der Bruder des Vaters und dessen Kinder waren von der Krankheit befallen. Inter-

essant ist die Mitteilung Webers von einer Exostotikerfamilie, in welcher die Glieder der Familie, welche von Exostosen befallen waren, sämtlich rothaarig waren, während die von Exostosen freien dunkles Haar hatten. Dies war durch drei Generationen der Fall und zeigt deutlich, wie eine gewisse Schädlichkeit, die wir freilich nicht kennen, gerade auf die nun zufällig rothaarigen Patienten vererbt wurde, wovon die übrigen Familienglieder mit dunklem Haar verschont blieben. Hutchinson konnte die Beobachtung der Heredität bestätigen und zugleich die Angabe hinzufügen, daß die kartilaginären Exostosen auch kongenital vorkommen. In der von ihm beschriebenen Familie brachten 9 Mitglieder die Abnormität mit auf die Welt: die Hebamme bemerkte gleich nach der Geburt jedesmal die kleinen Tumoren. Auch in dem Fall von Keller wurden sie sofort nach der Geburt gesehen. Daß kongenitale kartilaginäre Exostosen nicht häufiger zur Beobachtung gelangen, liegt wohl daran, daß sie wegen ihrer Kleinheit lange nicht bemerkt werden und dann latent bleiben bis sie größer werden. Daher die Angabe, daß die Tumoren meist erst im 3.—4. Lebensjahre entstehen. In den einzelnen Exostotikerfamilien, wie man sie wohl bezeichnen darf, wechselt die Zahl der befallenen Glieder beträchtlich: In einer einzigen Bauernfamilie fand Reinecke 17 Exostosenträger, ebensoviele Reulos in einer anderen Familie, von denen neun die Krankheit mit zur Welt brachten. In seinen Untersuchungen kam Reinecke auch zu dem Ergebnis, daß das männliche Geschlecht dreimal häufiger von kartilaginären Exostosen befallen sei, als das weibliche, was auch früher bereits Hutchinson ausgesprochen hat. Prettin bestreitet dies und nimmt an, daß das weibliche Geschlecht mit diesem so wenig Symptome wachsenden Leiden in-

folge seiner angeborenen Eitelkeit und Scheu vor dem Arzt nur nicht so häufig zur Untersuchung käme. Auch Bessel-Hagen hat sich schon vor Prettin dahin ausgesprochen, daß das weibliche Geschlecht nicht so selten befallen sei, wie man früher immer annahm. Ja, es gibt sogar Familien, in denen hauptsächlich die weiblichen Angehörigen an kartilaginären Exostosen leiden (Reulos, Schmidt). Das von Reinecke aufgestellte Verhältnis 3:1 der Geschlechter zueinander läßt sich also nicht mehr gut aufrecht erhalten. Etwas häufiger sind ja zweifelsohne die Männer von den Tumoren erkrankt, als die Frauen, denn die Töchter können oft von der Krankheit frei bleiben, sie jedoch wieder auf ihre Söhne vererben. Damit zeigt der Vererbungsmodus der multipeln Exostosen Analogie mit dem der Hämophilie und des Daltonismus (Fischer, Hoffa). Doch findet sich nach Reinecke auch gekreuzte Vererbung: der Vater vererbt die Krankheit auf die Tochter, die Mutter auf den Sohn, wenn auch die Vorliebe für gleichgeschlechtliche Vererbung vorherrscht.

Vorstehende Ausführungen haben uns also die große Bedeutung der Vererbung in der Ätiologie der mutipeln kartilaginären Exostosen gezeigt. Spengler geht sogar soweit, zu behaupten, daß kartilaginäre Exostosen nie erworben seien, sondern ausnahmslos aus einer erblichen Disposition hervorgehen, d. h. aus einer Anlage, die vom Aszendenten auf den Deszendenten durch Beeinflussung des Geschlechtsproduktes vererbt worden ist, deren Folgen erst später in Erscheinung treten (homochrome Vererbung).

Wir kommen nun zur dritten Gruppe der Ursachen, die für Entstehung von kartilaginären Exostosen namhaft gemacht werden, das Trauma. Hier glaube ich mich kurz fassen zu können. Durch das Trauma entstehen nämlich meist gar keine karti-

laginären Exostosen, sondern fibröse. Diese sind dann das Endprodukt einer durch den Reiz des Traumas hervorgerufenen Periostitis ossificans. Die traumatischen Exostosen sind daher meist solitär. Doch berichtet Abernethy von einem interessanten Fall von multipeln traumatischen Exostosen: Es handelte sich um einen 14jährigen Knaben. „Stieß sich derselbe an einem Knochen, so war jedesmal eine Ablagerung von Kalk an der Stelle des Stoßes die Folge. Es bestanden Exostosen an den Dornfortsätzen der Wirbelsäule, an beiden Armen, am Becken und an verschiedenen anderen Stellen. Der Urin zeigte verminderten Gehalt an phosphorsaurem Kalk.“ Man sollte eigentlich nach der chemischen Zusammensetzung der kartilaginären Exostosen erwarten, daß die Ausscheidung von phosphorsaurem Kalk gesteigert wäre. Da dies die einzige Angabe in der Literatur über diesen Punkt ist, läßt sich der Widerspruch nicht erklären. Sind durch Traumen dennoch, wie einige Fälle (Geyer) zeigen, kartilaginäre Exostosen entstanden, so erklärt uns dies die Theorie von Ehrhardt. Er sagt, durch das Trauma seien die Knorpelsäulen umgeworfen worden, so daß sie nun statt in die Länge in die Breite wüchsen. (Durch mikroskopische Untersuchungen wurde jedoch ein Beweis für diesen Satz bis jetzt nicht erbracht.)

Fassen wir nun das Ergebnis über unsere Betrachtung der Ätiologie der multiplen kartilaginären Exostosen zusammen, so kommen wir zu dem Schluß, daß es hauptsächlich zwei Faktoren sind, welche für deren Entstehen in Frage kommen, Rachitis und Vererbung. Wir teilen deshalb die multiplen kartilaginären Exostosen zweckmäßig in zwei Gruppen:

1. in die angeborenen,
2. in die erworbenen.

In den Fällen, in denen die kleinen Tumoren

gleich nach der Geburt zur Beobachtung kamen, kann ja kein Zweifel über die Kongenitalität derselben bestehen. Aber auch dann, wenn sie erst später bemerkt wurden, ist nicht ausgeschlossen, daß sie intreuterin bereits angelegt wurden, denn bei dem ihnen eigentümlichen langsamen symptomatischen Wachstum können sie in den ersten Lebensjahren nicht nur der Aufmerksamkeit der Angehörigen, sondern auch der Untersuchung des wegen etwaiger anderer Krankheiten zugezogenen Arztes entgehen. Beim ersten Auftauchen der kleinen Geschwülste erinnern sich dann gewöhnlich die Eltern, daß irgend ein Familienglied etwas Ähnliches habe oder gehabt habe. Bei der angeborenen Form der multiplen Exostosen spielt also die Heredität eine große Rolle. Man muß annehmen, daß sie auf eine embryonale Erkrankung, eine Prädisposition zurückzuführen sind. Die Gedanken, daß eine fehlerhafte Keimanlage als ätiologisches Moment für die multiplen kartilaginären Exostosen angenommen werden müsse, stammt, wie oben erwähnt, von Bergmann. Er sagt, die multiplen kartilaginären Exostosen seien eine Krankheit für sich. Bedingt sei dieselbe durch eine Wachstumsstörung im Intermediärknorpel. Das Wichtigste dabei sei die Vererbung. Wodurch der Fehler in der Keimanlage bedingt sei, ist allerdings noch rätselhaft. Obwohl es nun mißlich ist, die Hypothese einer fehlerhaften Keimanlage annehmen zu müssen, so wird sie doch gestützt durch wichtige Analoga, bei denen wir auch über eine solche Annahme nicht hinwegkommen (z. B. Syndaktylie, Polydaktylie, Grawitzsche Tumoren). Unter der angeborenen Form der multiplen Exostosen verstehen wir also die kongenital-hereditäre.

Ist nun von Vererbung nichts nachzuweisen, so müssen wir annehmen, daß die Krankheit erworben wurde. Akquiriert wird sie, wie wir gesehen haben,

durch dieselben Schädlichkeiten, welche die Rachitis verursachen. Beide treten nun in der Weise auf, daß nach einer ausgeheilten Rachitis das Entstehen der Tumoren bemerkt wird. Die beiden Krankheiten sind so innig verwandt, daß oft die Rachitis übersehen wird. War nun tatsächlich von einer solchen nichts vorhanden, so braucht man mit Piltz noch nicht anzunehmen, daß doch irgendeiner der Vorfahren an der Krankheit gelitten hat und daß sie doch nur hereditär sei, wenn einmal viele Generationen davon verschont blieben. Wir werden später an unserem Fall III sehen, daß auch Verwandtschaftsehen für die erworbenen kartilaginären Exostosen in Betracht kommen können, wenn dies auch wohl nur selten der Fall ist. Das Hauptgewicht in der Ätiologie der erworbenen kartilaginären Exostosen wird wohl auf den nahen Kausalzusammenhang zwischen der Rachitis und der kartilaginären Exostosen zu legen sein.

Wie eingangs erwähnt, entstehen die multiplen kartilaginären Exostosen am Intermediärknorpel des wachsenden Knochens. Besonders bevorzugt sind die Röhrenknochen. Hier sitzen sie an der Epi-Diaphysengrenze, und zwar sehr oft symmetrisch. In vielen Fällen finden sie sich jedoch weiter gegen die Diaphysenmitte zu, so daß es den Anschein hat, als seien sie nicht am Intermediärknorpel entstanden. Hier müssen wir uns jedoch erinnern, daß die multipeln kartilaginären Exostosen eine Krankheit des wachsenden Skelette sind. Während des Knochenwachstums wandert aber die Epiphysenlinie immer gegen das Gelenkende des Knochens zu. Die Exostose dagegen bleibt am Orte ihrer primären Entstehung liegen. Daß die Epiphysenlinie wirklich wandert, hat man experimentell bewiesen, indem man in sie Nägel einschlug. Die Nägel blieben an Ort und Stelle, während der

Intermediärknorpel weiter zum Gelenk hin abrutschte. Liegt also eine kartilaginäre Exostose entfernt von der Epiphysenlinie, so muß man annehmen, daß sie schon in früher Jugend entstanden ist. Aus ihrer Lage kann man daher einen Schluß auf ihr Alter ziehen. Doch ist dies nicht immer der Fall, da auch sehr alte kartilaginäre Exostosen noch am Intermediärknorpel sitzen können. Diese Erscheinung erklärt Ehrhardt folgendermaßen: Entwickelt sich die Exostose auf der Seite der Epiphyse der Knorpelfuge, dann bleibt sie, auch wenn das Individuum noch stark wächst, wesentlich auf ihrem Platz. Wenn die Exostose dagegen frühzeitig, wie dies oft der Fall ist, mit dem Diaphysenteil des Knochens verschmilzt, dann muß sie sich mit fortschreitendem Knochenwachstum immer mehr vom Gelenkende des Knochens entfernen. An den Röhrenknochen, aber auch an den übrigen, sitzen die Tumoren oft auffallend symmetrisch. Diese Symmetrie kann soweit gehen, daß von verschiedenen Familiengliedern, die mit Exostosen behaftet sind, immer korrespndierende Stellen befallen werden; oft ist sie auch vom Aszendenten auf den Deszendenten direkt vererbt. Neigen die multiplen Exostosen auch sehr zur Symmetrie, so ist doch im allgemeinen die rechte Körperhälfte stärker befallen als die linke. Sie sitzen mit Vorliebe an der Knorpelfuge, die später verschwindet, woraus sich erklärt, daß sie an Humerus und Tibia meist proximal, am Femur und Vorderarm dagegen distal sich finden. Von den Röhrenknochen sind gewisse wieder vor anderen von den kartilaginären Exostosen bevorzugt. So ist der Radius weniger oft als die Ulna befallen, die Tibia weniger als die Fibula. An den Röhrenknochen erreichen die Tumoren auch ihre größten Dimensionen, während sie an den anderen Knochen, an welchen sie noch vorkommen, an den kurzen und platten

Knochen, selten die Größe einer Nuß überschreiten. Ein Fall kam in hiesiger Klinik zur Beobachtung und wurde von Geheimrat v. Angerer operiert, bei welchem es sich um eine gänseeigroße Geschwulst an der Skapula handelte. Doch ist dies eine Seltenheit. An den Röhrenknochen erreichen die kartilaginären Exostosen selten die Größe einer Faust, was damit zusammenhängt, daß sie nicht wie die malignen Tumoren unbegrenzt weiterwuchern, sondern mit Beendigung des Knochenwachstums, wenn ihnen ihr Nährsubstrat, der Knorpel, entzogen wird, das Wachstum einstellen. Da die multipeln Exostosen nur an den Knochen entstehen, die knorpelig präformiert sind, fehlen sie am Schädeldach. Sie kommen jedoch auch an Knochen ohne Knorpelfuge vor (Hand-, Fußwurzelknochen), was nach dem bisher Gesagten eigentlich unmöglich erscheint. Hartmann erklärt dies damit, daß die Epiphysenlinien keine andere Bedeutung für die multipeln Exostosen haben, als daß diese mit besonderer Vorliebe gerade hier sitzen. Er sagt: „Die kartilaginäre Exostose verlangt zu ihrer Bildung nur embryonalen Knorpel.“ Damit ist also ausgesprochen, daß von jedem Knorpel, der im Embryo bestand, gleichgültig ob er nach der Geburt noch vorhanden ist oder nicht, kartilaginäre Exostosen ausgehen können. Obwohl echte kartilaginäre Exostosen am Schädel des Lebenden selten beobachtet werden, finden sie sich doch öfters bei Obduktionen. Diese haben gezeigt, daß die Tumoren intrakraniell mit Vorliebe an der Schädelbasis sitzen. Hier ist eine Prädilektionsstelle die Verbindung der Sattellehne mit dem Hinterhauptsbein. Die nach Gegenbauer hier bestehende Spheno-Occipital-Synchondrose beginnt normalerweise mit dem 12.—13. Jahre zu verknöchern. Die vollständige Ossifikation dieser Synchondrose ist gewöhnlich mit vollendetem Wachstum erreicht.

Hüber, Heuking, Marle, Vix und Weber berichten nun von Fällen, bei denen diese regelmäßige Verknöcherung ausblieb und sich an der Stelle eine kartilaginäre Exostose entwickelt hatte. Dieselbe blieb jedoch in jedem Falle klein und machte keine Gehirnsymptome, war in vivo also auch nicht zu diagnostizieren. Am Schädel finden sich kartilaginäre Exostosen gelegentlich noch in der Orbita und erzeugen Exophthalmus, auch am Oberkiefer hat man sie beobachtet, wo sie dann meist Luxation des Unterkiefers verursachen. An der Wirbelsäule sitzen sie meist an den Wirbelbogen und Dornfortsätzen und verursachen hier wenig Beschwerden. Derartig harmlose kartilaginäre Wirbelexostosen sind von Cohnheim, Recklinghausen, Drescher und Sonnenschein beschrieben. Zu schweren Rückenmarkserscheinungen, wie Schmerzen, Sensibilitäts-, Blasen- und Mastdarmstörungen, sowie zu Lähmungen kommt es, wenn sich die Tumoren, wie Starck und Oppenheim berichten, im Innern des Wirbelkanals entwwickeln und dadurch Kompressionsmyelitis erzeugen. Die letzte Mitteilung über einen solchen Fall stammt von Ochsner und Rothstern aus der englischen Literatur. Er sei hier kurz wiedergegeben:

Der betreffende Patient litt nach seinen eigenen Angaben seit seinem zweiten Lebensjahr an den Knochengeschwulsten, die mit zunehmendem Alter langsam gewachsen sind. Mit 23 Jahren stellten sich plötzlich Schmerzen im Nacken ein bei Bewegung des Kopfes, außerdem komplette Lähmung des rechten Armes und lähmungsartige Schwäche beider Beine. Es lag natürlich die Annahme nahe, daß sich bei dem Patienten im Wirbelkanal eine Exostose entwickelt hatte. Um sie operativ angreifen zu können, mußte vor allem ihr Sitz genau bestimmt werden. Einen Anhaltspunkt hiefür gab die vorhandene Schmerzhaftigkeit des N. occipitalis minor. Da dieser aus dem 2.—3. Zervikalsegment entspringt, wurde die Diagnose gestellt: Exostose im Zervikalwirbelkanal in der Höhe des 2.—3. Halswirbels. Die vorge-

nommene Operation bestätigte die Diagnose. Nach Entfernung des 2. und 3. Dornfortsatzes und Bogens stieß man hart an der Ansatzstelle der rechten Bogenhälfte des 2. Halswirbels auf die das Mark komprimierende Exostose. Nach Entfernung derselben erlangte Patient wieder einen gebrauchsfähigen rechten Arm und zum Gehen brauchbare Beine. Es blieben nur unbedeutende Sensibilitätsstörungen am rechten Arm zurück.

Häufiger als in der Wirbelsäule kommen kartilaginäre Exostosen an den platten Knochen vor. Über den großen Tumor an der Skapula, der die Bewegung des Armes behinderte und von Professor v. Angerer operiert wurde, habe ich schon berichtet. Sehr bevorzugt ist auch das Becken von den multipeln Exostosen. Hier ist eine Prädilektionsstelle die Articulatio sacro-iliaca und der freie Rand der Darmbeinschaufeln, da hier der Knorpel lange persistiert. Gillette berichtet von einem Mann, der wegen Schmerzen am Samenstrang und Hoden in das Krankenhaus kam. Die Operation ergab eine gestielte kartilaginäre Exostose am Schambein, die durch Druck auf den Samenstrang die Schmerzen erzeugt hatte. Ein ähnlicher Fall ist von Hoeber aus hiesiger Klinik berichtet und von Geheimrat v. Angerer operiert worden. Es handelte sich um einen Mann in den vierziger Jahren, bei welchem um diese Zeit eine vom Sitzbeinknorren ausgehende pyramidenförmig ins Beckeninnere vorragende kartilaginäre Ekostose entstanden war. Die abgerundete Spitze der Pyramide drückte auf Mastdarm und Harnröhre, Urin- und Stuhlbeschwerden verursachend. Virchow hatte einen ähnlich gelagerten Fall beobachtet. Die in das Beckeninnere prominenten Exostosen erlangen gelegentlich für den Geburtshelfer Bedeutung. Versperren sie den Beckenausgang, so liegt ein Geburtshindernis vor, und die Frau kann an Uterusruptur zugrunde gehen, wie dies Birnbaum beobachtet hat, wenn ihr nicht recht-

zeitig Hilfe zuteil wird. Auch die Schwangerschaft kann beeinflußt werden. Im Anatomischen Museum zu Halle befindet sich ein Becken mit einer 1,5 cm ins kleine Becken vorragenden Exostose. Die Trägerin desselben machte jedesmal in einem bestimmten Schwangerschaftsmonat einen Abortus durch, da die Geschwulst immer auf den bis zu einer gewissen Größe herangewachsenen Uterus einen Reiz ausübte und dadurch Wehen auslöste.

Die übrigen Skelettstücke, an welchen noch kartilaginäre Ekostosen sitzen können, sind die Rippen, hier besonders die Knorpel-Knochengrenze, die kleinen Hand- und Fußwurzelknochen. An letzteren hat Dupuytren eine besondere Form unterschieden, die gewöhnlich auf Druck des Schuhwerkes oder Lues zurückzuführen ist, die subunguale Exostose der großen Zehe.

Je nach ihrem Sitz ist auch die Form der multipeln kartilaginären Exostosen verschieden. In den Diaphysen sind sie meist spitz, hackenförmig oder halbkugelig-höckerig und gewöhnlich gestielt. An den Epiphysen sind sie knorrig und oft von Leisten unterbrochen, an den platten Knochen zeigen sie mehr rundliche Gestalt, sind ebenfalls platt, wobei ihre Oberfläche gezackt sein kann. Hier sitzen sie meist breitbasig dem Mutterknochen auf. An den kurzen Knochen endlich sind sie rundlich und erreichen selten die Größe einer Haselnuß.

Von der Größe der kartilaginären Exostosen war oben bereits die Rede. Daß sie anderen Tumoren gegenüber relativ klein bleiben, hängt damit zusammen, daß ihnen ein sehr langsames Wachstum eigen ist, das mit Vollendung des Längenwachstums der Knochen aufhört. Am häufigsten gelangen sie zwischen dem 3. und 5. Lebensjahr und der Pubertät zur Beobachtung, was natürlich nicht ausschließt, daß sie vorher schon vorhanden waren. Bis um diese

Zeit haben sie eben gewöhnlich eine wahrnehmbare Größe erreicht. Nach Beendigung des Knochenwachstums hören die vorhandenen kartilaginären Exostosen gewöhnlich zu wachsen auf und neue entstehen meist nicht mehr. Damit soll natürlich nicht gesagt sein, daß in späterem Alter auftretende Knochentumoren keine kartilaginären Exostosen mehr seien, sondern meist Enchondrome, wie dies Piltz annimmt. Der oben angeführte Fall von Hoeber, der zeigt, daß bei einem 44jährigen Mann noch eine kartilaginäre Beckenexostose entstanden ist, ist gerade in dieser Beziehung sehr lehrreich.

Die Zahl von kartilaginären Exostosen, die bei einem Individuum auftreten können, ist sehr verschieden. Von einigen wenigen angefangen sind bis zu 1000 der Tumoren an einem einzigen Patienten gezählt worden. Brudzinski beschreibt einen 8jährigen Knaben mit 50 Exostosen, König erzählt von einem Kind, das 200 solche Geschwülste aufwies, und endlich Chiari hat an der Leiche eines 18jährigen Mädchens über 1000 Exostosen gezählt.

Die Symptome, die die multipeln kartilaginären Exostosen machen, ergeben sich meist aus ihrem Sitz und ihrer Zahl. Sie selbst entstehen im allgemeinen schmerzlos und ohne Fiebertemperatur. Sie entwickeln sich an ihrem primären Entstehungsort zu einem harten, unbeweglichen Tumor, der niemals Blutungen oder Metastasen verursacht, auch nicht in die Nachbarschaft übergreift und nicht exulzeriert. Über der Geschwulst ist die Haut normal und gut verschieblich. Nur wenn sich die Exostose zu bedeutender Größe entwickelt oder gar noch spitz ist, neigt die deckende Haut zu Entzündungen und Ulzerationen infolge des chronischen Reizes. Da die Tumoren in unkomplizierten Fällen so wenig Symptome machen, haben manche Patienten von deren Bestehen gar keine Ahnung, bis sie nicht zu-

fällig der wegen eines anderen Leidens konsultierte Arzt darauf aufmerksam macht. Leider sind Komplikationen relativ häufig, und die dadurch hervorgerufenen Beschwerden führen den Kranken dann gewöhnlich in die Klinik. Zunächst ist zu bemerken, daß in der Literatur zahlreiche Fälle beobachtet wurden, in welchen sich kartilaginäre Exostosen unter Fieber oder Schmerzen entwickelt haben. Abernethy berichtet von seinem 14jährigen Patienten: „Der Knabe bekam Schmerzen, und es erschien eine Exostose." Weber beschreibt ein Skelett, das mit Exostosen übersät war, und weist darauf hin, daß der Träger desselben im Leben viel an rheumatischen Schmerzen litt, die möglicherweise im Zusammenhang mit dem Auftreten der Tumoren standen. Zwei ähnlich gelagerte Fälle sind auch von Fischer mitgeteilt. Beim einen Kranken gingen der Bildung der Exostosen immer Schmerzen im Knochen voraus, bei anderen begleitete immer Fieber das Entstehen des Tumors. Wie diese Fälle zu deuten sind, bleibt dahingestellt, sie bilden jedenfalls die Ausnahme. Häufiger entstehen Schmerzen dadurch, daß die Tumoren, wenn sie eine bestimmte Größe erreicht haben, auf Nerven drücken und dadurch Neuralgien erzeugen. Als Beispiel sei hier nur der Patient Coopers erwähnt, bei welchem der N. peronaeus ganz in eine Exostose der Fibula eingebettet war, wodurch anfangs Schmerzen, später Lähmung der unterhalb der befallenen Stelle gelegenen Muskulatur eingetreten waren. Durch Druck auf Gefäße werden Zirkulationsstörungen verursacht, die Gefäße können durch spitze Exostosen auch verletzt werden. Weinlechner und Küster sahen dadurch je ein Aneurysma der Art. poplitea entstehen. In der Kniekehle hatte sich in beiden Fällen ein faustgroßer aneurysmatischer Sack gebildet. Vermöge ihrer Härte und Sprödigkeit

brechen die kartilaginären Exostosen, besonders die spitzen und stielförmig aufsitzenden, infolge äußerer Insulte leicht ab. Das Schicksal der abgebrochenen ist ein wechselndes. Sie können an Ort und Stelle liegen bleiben und werden dann nach Jahr und Tag noch als beweglicher Körper gefühlt. Braune beschreibt einen derartigen Fall: 14 Jahre nach dem Trauma war die Exostose noch beweglich an dem ursprünglichen Platz. Ähnliche Fälle sind von Weber und Lawrencen berichtet. Meist zeigen die abgelösten Stücke jedoch die Tendenz, mit ihrem Mutterboden wieder zu verwachsen. Sehr oft werden dieselben auch einfach resorbiert. Chiene erwähnt einen derartigen Fall, bei welchem eine abgebrochene große Exostose innerhalb eines Jahres vollständig resorbiert wurde. Außer durch ein Trauma können die Exostosen noch durch plötzlich wirkenden Muskelzug abgerissen werden, wie Schuler an der Hand eines Falles berichtet.

Neben den bisher angeführten mehr oder minder zufälligen Symptomen findet sich besonders eine Erscheinung mit großer, aber nicht absoluter Regelmäßigkeit, d. i. Wachstumsstörungen der befallenen Knochen. Man hat die Wachstumsstörungen schon lange beobachtet, ihren Zusammenhang mit den kartilaginären Exostosen jedoch nicht erkannt oder nicht richtig gewürdigt. Den ersten Fall von Hemmung im Längenwachstum der Knochen ist von Recklinghausen beschrieben. Es handelt sich um einen an kartilaginären Exostosen leidenden Kranken, bei dem zwar die Länge der oberen Extremitäten beiderseits gleich war, der rechte Oberarm jedoch länger als der linke, der rechte Unterarm dagegen um den gleichen Betrag kürzer war, so daß daraus gleiche Armlänge beiderseits resultierte. An beiden Armen fanden sich kartilaginäre Exostosen, doch nicht derart, daß der verkürzte Skeletteil

die größeren Exostosen trug. Dieselben waren kleiner als am nichtverkürzten, saßen jedoch mehr nach der Mitte der Diaphyse zu, was nach unseren obigen Betrachtungen darauf hinweist, daß sie früher aufgetreten sind als die übrigen. Am Unterarm war ferner die Ulna kürzer als der Radius, was übereinstimmend von der großen Mehrzahl der Fälle berichtet wird (Thiel, Heuking, Barnell u. a.). Barnell glaubte allerdings, da man zu seiner Zeit dieses Symptom noch nicht so oft beobachtet hatte wie jetzt, die Verkürzung rühre von einer Fraktur her, die mit einer Dislocatio ad longitudinem cum contractione geheilt sei. In Zusammenhang mit dieser oft beobachteten Verkürzung steht die später noch zu besprechende Verkrümmung des Radius und die Subluxation des Radiusköpfchens. Daß auch Volkmann die Verkürzungen beobachtet hat, sie aber auf Rechnung der Rachitis setzte, habe ich eingangs erwähnt. Darauf erfolgten die Untersuchungen Helferichs und seiner Schüler. Diese konnten an 3 Fällen der hiesigen Poliklinik feststellen, daß Beziehungen zwischen kartilaginären Exostosen und Wachstumsstörungen bestehen, derart, daß die Exostosen die Wachstumshemmungen verursachen. Um dies zu beweisen, nahm Helferich das Experiment zu Hilfe. Er exstirpierte an Kaninchen die Epiphysenlinie und erzeugte damit künstlich den Zustand, den man früher schon bei traumatischer Epiphysenlösung beobachtet hatte: Zurückbleiben des Wachstums, resp. vollständiges Aufhören desselben an dem geschädigten Knochen. Helferich zog daraus den Schluß, daß die kartilaginären Exostosen an der Knorpelfuge dieselbe Schädigung hervorrufen wie Experiment und Trauma. Riedinger setzte in neuerer Zeit die Versuche fort. Er durchtrennte jungen Kaninchen die untere Epiphysenlinie der Ulna und fand Störungen in der Ossifikation

während der Zeit der Heilung des Defektes. Die verletzte Ulna blieb im Wachstum zurück, während der Radius normal weiterwächst. So kommt es zu Verkümmerung beider Unterarmknochen und einer Verbreiterung und Abplattung der verkrümmten Knochen in radio-ulnarer Richtung. Die ganzen Vorgänge der Hemmung und eventuellen Korrektion erinnern nach Riedinger an ausheilende Rachitis. Obige Erscheinungen finden wir aber nicht nur bei Rachitis, sondern auch, wie wir weiter unten sehen werden, in ausgesprochener Weise auch bei den multipeln Exostosen, besonders auch an Radius und Ulna. Die Exostosenbildung muß also die Epiphysenlinie schädigen. Daß diese Schädigung auf der distalen Seite erfolgen muß, klärten die Experimente von Ghillini auf. Er fand bei mechanischer Verletzung der distalen Seite, also derjenigen Partie, wo sich die Knorpelwucherung vollzieht, Schwund oder Hemmung, bei Verletzung der proximalen (Verkalkungs-)Zone Steigerung des Längenwachstums. Nach Ehrhardt rückt nun die Exostose, die sich am distalen Ende des Intermediärknorpels befindet, mit fortschreitendem Längenwachstum des Knochens gegen das Gelenk vor. Diese Gruppe allein könnte nach Ghillini wachstumshemmend wirken. Doch beobachten wir auch Wachstumsstörungen bei proximal von der Epiphysenlinie sitzenden Exostosen. Wir erklären dies damit, daß es sich in solchen Fällen um Exostosen handelt, die nicht mit der Epiphysenlinie vorgerückt sind und schon älter sind (s. o). Ehrhardt hat auch Exostosen gesehen, die zu beiden Seiten der Epiphysenlinie saßen und Wachstumsstörungen verursachten. Ehrhardt nimmt zur Erklärung an, daß die Exostose gleichzeitig mit der Dia- und Epiphyse verschmilzt, so daß eine Knochenspange die Knorpelfuge überbrückt. Diese wirke dann wie eine Klammer, welche die

Epiphysenlinie an ihrer Ausdehnungsfähigkeit hindere und dadurch die Wachsstumstörungen verursache. Eine ähnliche Ansicht hatte schon Bessel-Hagen, der Hauptforscher auf dem Gebiete der Wachstumsstörungen, die in Zusammenhang mit multipeln Exostosen vorkommen, ausgesprochen. Auch er gibt zu, daß unter Umständen eine Ekchondrose den Spalt zwischen Dia- und Epiphyse überbrücken und zu frühzeitiger Verschmelzung beider Teile führen kann, doch glaubt er, daß diese Annahme nur ausnahmsweise gerechtfertigt ist und daß sich die Wachstumsstörungen aus dem Wesen der kartilaginären Exostosen erklären lassen. An einem großen Untersuchungsmaterial von Lebenden und Skeletten wies er den ätiologischen Zusammenhang zwischen kartilaginären Exostosen und Wachstumshemmungen der befallenen Knochen nach. Er nimmt an, daß das Primäre die Exostosen seien, während die Wachstumshemmungen durch diese verursacht seien, was früher Bergmann schon ausgesprochen hatte. Nasse dagegen behauptet, daß beide auf dieselbe unbekannte Ursache zurückgehen. Diese unbekannte Ursache glaubte Hoffa gefunden zu haben. Er war der erste, der zur Untersuchung des Krankheitsbildes der kartilaginären Exostosen sich der Röntgenstrahlen bediente. Bei der Durchleuchtung eines 16jährigen, mit Exostosen behafteten jungen Mannes zeigte das Röntgenbild kaum noch sichtbare Epiphysenlinien. Da gleichzeitig an den Extremitäten sich ziemlich erhebliche Wachstumserscheinungen fanden, brachte Hoffa beide Erscheinungen in Kausalzusammenhang. Er nahm an, daß infolge eines Fehlers in der ersten Anlage der Epiphysenlinie eine allzufrühe Verknöcherung derselben eintritt. Daß der Fall von Hoffa aber eine Ausnahme war, zeigen die späteren Veröffentlichungen. Die im Jahre nach der Hoffaschen Arbeit erschie-

nene Dissertation von Keller behandelt einen Fall von multipeln Exostosen, in welchem die Röntgenbilder erkennen lassen, „daß die Epiphysenlinien an sämtlichen Knochen, auch an den im Wachstum zurückgebliebenen, gut erhalten und wohl ausgebildet ist.“ Später scheint man auf diesen Punkt wenig mehr geachtet zu haben, denn ich konnte mit Ausnahme von Keller in der ganzen nachfolgenden Literatur keine Angaben mehr über die Epiphysenlinie finden. In früheren Arbeiten erwähnt Sonnenschein in seinem Sektionsprotokoll der Leiche eines 21 jährigen Mannes, daß die Epiphysenlinien dem Alter entsprechend noch vorhanden waren. Seit Marchand und Langhans den Beweis erbracht haben, daß bei Störungen im Längenwachstum der Knochen die Epiphysenlinien nicht vorzeitig verknöchern, sondern im Gegenteil länger erhalten bleiben, nahm man dies allgemein als Regel an. Neuerdings hat nun Guleke 3 Fälle beschrieben, bei welchen Zwergwuchs bestand und die Epiphysenlinien trotz des jugendlichen Alters der Patienten (19, 15 und 13 Jahre) schon verschwunden waren. Jeder der drei Kranken hat als Kind Rachitis durchgemacht. Guleke nimmt nun einen Zusammenhang zwischen der prämaturen Synoste und der Rachitis an und stimmt damit mit Hoffa überein. Hochgradige Rachitis, so führt er aus, schädigt den Epiphysenknorpel dauernd. Bei den reparatorischen Vorgängen an den Epiphysenlinien gewinne nun die Verkalkung des osteoiden Gewebes die Oberhand über die in ihrer Wachstumsenergie geschädigten knorpeligen Bestandteile, wodurch es zu einer vorzeitigen Verknöcherung des Intermediärknorpels kommt. Die Frage der vorzeitigen Verknöcherung der Epiphysenlinie als Ursache der Wachstumsstörungen ist jedenfalls infolge der wenigen vorliegenden Beobachtungen noch nicht spruchreif.

Über die Größe der Wachstumsstörungen und deren charakteristisches Auftreten gibt Bessel-Hagen folgende klassische Schilderung: „Die scheinbar übermächtige Entwicklung des Rumpfes bei einem Menschen, dessen Größe nur eine außerordentlich geringe, zuweilen sogar eine zwerghafte ist, die Kürze der kaum über die Trochantergegend hinausreichenden Arme, die tiefe Lage der Schamgegend und die auffällige Kürze der unteren Gliedmassen, alle diese Erscheinungen, zu denen sich noch fehlerhafte Gelenkstellungen oder Verkrümmungen einzelner Knochen hinzugesellen, lassen den Körper nicht allein gedrungen und untersetzt, sondern auch in hohem Maße plump, unförmlich und geradezu mißgestaltet erscheinen. Die Mißverhältnisse erhalten aber noch eine weitere Steigerung dadurch, daß in der überwiegenden Mehrzahl der Fälle, vielleicht immer, die beiden Körperhälften in ungleichem Maße an der Störung beteiligt sind. Außerdem ist jeder Fall von multipeln Exostosen das getreue Vorbild des vorigen, und es besteht nur in der Hochgradigkeit der Erscheinungen ein Unterschied.“ Die Tumoren sollen nicht nur auf die befallenen Knochen, sondern auch auf entfernter liegende einen wachstumshemmenden Einfluß ausüben. Ja, Bessel-Hagen geht soweit und behauptet, je größer die Exostose an einem Knochen, desto bedeutender sei auch die Wachstumsstörung. Daß dieser Satz jedoch keine allgemeine Gültigkeit beanspruchen kann, zeigen die Untersuchungen von Rubinstein, Reich und Kirmisson. Bei den Patienten dieser Autoren wiesen gerade die Knochen, welche die kleineren Exostosen zeigten, die stärksten Wachstumshemmungen auf. Heute wissen wir, daß es nicht auf die Dimension der Geschwulst allein ankommt, sondern daß auch deren Alter eine Rolle spielt, wie ja aus obigem Fall Recklinghausens auch her-

vorgeht. In neuerer Zeit liegen verschiedene Mitteilungen vor, die in der Tat beweisen, daß die Thesen Bessel-Hagens nicht immer zutreffen, und so hochgradige Wachstumsstörungen, wie er sie angegeben hat, selten sind. Rubinstein habe ich bereits zitiert. Ich will hier im Auszug die Krankengeschichte des Patienten von Reich folgen lassen. Bei diesem Kranken ist, wie Reich selbst sagt, der Satz Bessel-Hagens nur anwendbar auf den linken Oberschenkel, der große kartilaginäre Exostosen zeigt und 1 cm kürzer ist als der rechte, sowie die linke Klavikula, auf der eine stachelige Exostose sitzt und die ebenfalls 1 cm kürzer ist als die andere. Die schwersten Schädigungen zeigen die linke Ulna und das Becken, ohne auch nur eine Spur von Exostosen aufzuweisen. Die Tibia der rechten Seite ist von zahlreichen, an Mächtigkeit denen der linken mindest gleichen Exostosen behaftet, ist aber um 2 cm länger als dieselbe. An der Ulna liegen die Verhältnisse ähnlich wie bei der Beobachtung von Rubinstein (schwere Schädigung ohne Vorhandensein von Exostosen), der auf Grund der gleichen Erscheinung an diesem Knochen einen Einfluß der kartilaginären Exostosen auf das Längenwachstum der Knochen entschieden in Abrede stellt. Reich sagt dann weiter, daß das, was hinsichtlich dieser Störung gilt, auch hinsichtlich der Verkrümmungen zutreffen dürfte, soweit sie nicht durch mechanische Ursachen, wie Anpassen des kürzeren Knochens an den längeren bedingt sind. In seinem Falle sind die Exostosen oft so winzig klein, daß sie die starken Verbiegungen nicht veranlaßt haben können, andererseits sind aber zumeist gar keine Geschwülste an der Konkavseite vorhanden, wie dies für die Begründung einer nicht die ganze Dicke des Knochens treffenden Wachstumshemmung nötig wäre. Um die Widersprüche mit der Ansicht Bessel-Hagens

zu erklären, nimmt Reich an, daß es sich um eine eigene Erkrankung des Intermediärknorpels handle, die gleichzeitig die Exostosenbildung und die Wachstumsstörungen bedinge. Ob Rachitis sich beteiligen kann und auf das einzelne Krankheitsbild modifizierend wirken kann, ist noch ungewiß. Ein ähnlicher Fall wurde in neuester Zeit von Herzfeld beobachtet und mitgeteilt. Er beschreibt ein 21-jähriges Mädchen, das stark an multiplen Exostosen litt. Es zeigte eine halbseitige Gesichtsatrophie, ohne daß Exostosen am Kopf nachzuweisen waren. Zur Erklärung führt er die Ansicht Bessel-Hagens an, daß die Körperhälfte, die am meisten von Exostosen betroffen wird, auch in ihrem ganzen Wachstum gehemmt ist. Es müßten also die Exostosen gewissermaßen eine Fernwirkung auf die von kartilaginären Exostosen freien Knochen ausüben und diese in ihrem Wachstum schädigen. Damit ließen sich auch die Störungen im Längenwachstum der tumorfreien Knochen im Falle Reich erklären. Wie aber dieser Einfluß des an kartilaginären Exostosen erkrankten Knochens auf den von ihm völlig getrennt liegenden, von den Geschwülsten freien stattfinden soll, ist nirgends angedeutet und auch schwer erklärlich. Wir kennen zwei Wege, auf welchen sich im Körper räumlich getrennt liegende Organe gegenseitig beeinflussen können. Der eine geht über die Nervenbahn, der andere führt über den Blutweg. Auf letzterem gelangen gewisse Stoffe der inneren Sekretion in den Kreislauf und damit an entfernte Organe. Diese Stoffe sind die Hormone. Durch Einwirken dieser Hormone erklärt man sich z. B. auch jetzt die Hypertrophie der Brustdrüse, die gleich am Anfang der Schwangerschaft einsetzt, ohne daß ein anderer Verbindungsweg zwischen Genitalien und Mamma bestünde als die Blutbahn, auf welchem der Reiz übertragen werden könnte. Ein

Analogon könnte man bei den multipeln kartilaginären Exostosen konstruieren. Hier ist von Bessel-Hagen und zuletzt von Herzfeld eine Fernwirkung von exostosentragenden Knochen auf tumorfreie, im Wachstum zurückgebliebene, angenommen worden. Was speziell den Fall von Herzfeld anlangt, so möchte ich die Vermutung aussprechen, daß es sich hier um gar keine Fernwirkung von den bestehenden Knochenauswüchsen auf den Kopf handelt, sondern um eine Hemiatrophia facialis nach Moebius. Die Annahme einer Fernwirkung in den Fällen Bessel-Hagens, etwa durch Hormone, glaube ich, können wir ebenso ablehnen, da wohl kaum die Wachstumsstörungen von Knochen die völlig frei von Exostosen sind, auf Rechnung von ganz entfernt liegenden Exostosen gesetzt werden dürfen.

Neben den Abnormitäten im Längenwachstum exostosenkranker Knochen finden sich auch häufig noch patholigische Gelenkstellungen. In der Literatur sind auffallend viel Subluxationen des Radiusköpfchens beschrieben. Bessel-Hagen führt dies auf die allzu starke Verkürzung der Ulna gegenüber dem Radius zurück. Der viel längere Radius wachse mit seinem Köpfchen nach rückwärts aus dem Gelenk heraus, und dadurch komme es zur Luxation. Pels-Leusden betont dagegen das Fehlen des Condylus externus und des Capitulum humeri in einem seiner Fälle. Auf diese Weise, nimmt er an, könnte infolge des Fehlens des normalen Widerstandes das Capitulum radii einfach am Humerus vorbeigewachsen sein. Herzfeld ist dagegen der Meinung, daß diese Atrophie eine sekundäre Folge der vorausgegangenen Luxation ist. Die Luxation selbst sei eine funktionelle, entstanden dadurch, daß der ganze Druck der Hand bei der Arbeit oder dem Rutschen der Kinder auf dem Boden in-

folge der verkürzten Ulna auf den Radius allein übertragen werde, wodurch es zur Luxation des Capitulum radii kommen müsse. Dies sei besonders bei Kindern in den ersten Lebensjahren der Fall, weil die Kinder durch das Herumkriechen ihren Radius allein mit ihrem ganzen Körpergewicht belasten. Dagegen läßt sich einwenden, daß die Kinder zu der Zeit, in welcher sich meist die Exostosen entwickeln, nicht mehr auf allen Vieren herumkriechen, außer es handelt sich um schwer an Rachitis leidende Kinder. Ob sich die Atrophie des Condylus externus und des Capitulum humeri öfters findet als in obigen beiden Fällen, ist aus der Literatur nicht zu entnehmen. Solange nicht noch mehrere derartige Fälle beschrieben sind, ist wohl die Bessel-Hagensche Erklärung die plausibelste. Durch die Wachstumsstörung der Ulna wird auch die häufig beobachtete Ulnarflexion der Hand erklärt, der an den unteren Extremitäten die Valgusstellung der Füße entspricht, verursacht durch Zurückbleiben des Condylus externus im Wachstum. Gelegentlich kommt auch Pes varus vor, wie sich am Kniegelenk auch Genu valgum und varum durch Veränderungen im Gelenk bilden kann.

Wir kommen nun zum Verlauf des Krankheitsbildes der multipeln kartilaginären Exostosen. Wir haben oben gesehen, daß sie in jugendlichem Alter der Individuen meist symptomlos entstehen und ebenso weiterwachsen bis zum Aufhören des Knochenwachstums. Von diesem Zeitpunkte an bleiben sie größtenteils für das weitere Leben stationär. Merkwürdigerweise besitzen sie aber auch die Fähigkeit sich wieder zurückzubilden, kleiner zu werden oder gar ganz zu verschwinden. Diese Möglichkeit der Rückbildung ist freilich von verschiedenen Seiten bestritten und in Abrede gestellt worden, z. B. von Braune und Drescher. Bessel-Hagen

nimmt an, daß da, wo eine Rückbildung beobachtet wurde, dies auf fehlerhafter Untersuchung beruhe: ein in der Zwischenzeit zwischen zwei Untersuchungen erfolgter Fettansatz am Körper des Patienten oder ein resorbiertes Synovialexsudat könne leicht ein Kleinerwerden der Exostosen vortäuschen. Demgegenüber stehen aber doch eine große Zahl einwandfreier Beobachtungen. Volkmann erzählt von einem 20jährigen intelligenten Patienten, der angab, daß einzelne der Geschwülste kleiner geworden, manche ganz verschwunden seien. Fischer und Rubinstein berichten dasselbe. Hartmann stellte 10 Fälle zusammen, in welchen ein Kleinerwerden der Tumoren bemerkt worden war. Wir haben oben Braune unter den Gegnern dieser Ansicht gesehen. Und doch ist seine Mitteilung eigentlich beweisend dafür. Der gleiche Patient, den Braune beschrieben hat, war 12 Jahre vorher von Cholewa untersucht worden. Von Geschwülsten, die Cholewa als gänseei- bis faustgroß beschrieben hatte, weiß Braune nur anzugeben, daß dieselben eben noch zu fühlen seien. Daß eine derartige Volumsabnahme der Tumoren auf Rechnung des stärkeren Panniculus zu setzen sei, ist nicht anzunehmen, dieselben sind eben kleiner geworden. Brenner schreibt: „Nach der glaubwürdigen Aussage des Vaters des Patienten mußte dieser mit 7 Jahren ärztlichen Rat in Anspruch nehmen, da ihn Knochenknollen am Arm und Bein am Sitzen und Arbeiten hinderten, besonders hatte ein Auswuchs unter der rechten Schulter die Bewegung des Armes erschwert. Im Laufe der Jahre seien dieselben verschwunden. Spätere Untersuchungen ergaben, daß eine hühnereigroße Exostose am rechten Schienbein oben und eine bohnengroße am Köpfchen des 2. rechten Mittelhandknochens noch vorhanden war; von den übrigen war nichts mehr zu fühlen. Maclean

erzählt von einem Kranken, dessen Geschwülste bis zum 20. Jahre gewachsen und dann etwas kleiner geworden seien. Der Vorgang bei der Rückbildung ist noch unklar. Hartmann nimmt an, daß derselbe auf lakunärer Resorption beruhe. Desgleichen ist noch nicht geklärt, warum sich nur einzelne Tumoren an einem Individuum zurückbilden und andere nicht und warum das Kleinerwerden in der Mehrzahl der Fälle ganz ausbleibt. Das wirkliche Vorkommen der Resorption könnten wir jetzt genau kontrollieren mittels der Röntgendurchleuchtung, doch hat sich scheinbar seit Einführung derselben in die Chirurgie noch keine Gelegenheit gefunden, das Kleinerwerden durch zwei zeitlich zu verschiedenen Zeiten gemachte Röntgenbilder festzustellen, wie dies Hartmann mit zwei gewöhnlichen Photographien vom gleichen Patienten getan hat.

Leider findet sich auch, wenn auch nicht besonders häufig, statt der Rückbildung eine Entartung der multipeln kartilaginären Exostosen. Zwar ist sarkomatöse Degeneration derselben nur in einem einzigen Falle von Chiari an einem 18jährigen Mädchen beobachtet worden — bei den solitären Exostosen ist maligne Degeneration häufiger —, doch entwickelt sich des öfteren aus ihnen eine ihnen sehr nahe verwandte Geschwulstform, das Enchondrom.

Die Enchondrome sind knollig gebaute, weiche oder harte Tumoren, die wie die kartilaginären Exostosen solitär und multipel vorkommen können. Auch sie treten mit Vorliebe im jegendlichen Alter auf. Das Wachstum des Enchondroms ist bald ein expansives, bald ein infiltrierendes, sein Charakter demnach bald gut-, bald bösartig. Die nahe Verwandtschaft beider Geschwulstformen zeigt sich darin, daß beide nebeneinander an einem Individuum sich finden können. Virchow führte sie daher

beide zurück auf dieselben Störungen, nämlich auf Unregelmäßigkeiten beim Verknöcherungsprozeß des Intermediärknorpels. Wie die multipeln Exostosen kommen die Enchondrome auch ererbt vor. Sie entstehen in vielen Fällen direkt aus dem Knorpel, halten im Zeitalter des Knochenwachstums mit dem Wachstum der multipeln Exostosen gleichen Schritt, schlagen aber, wenn letztere bereits ihr Wachstum eingestellt haben, also ungefähr um das 24. Lebensjahr, ein schnelleres Tempo ein, und können sich bis zu mannskopfgroßen Tumoren entwickeln. Wie oben schon angedeutet, vermögen sie auch aus kartilaginären Exostosen hervorzugehen. Die Ursache, warum eine vorher harmlose Exostose plötzlich anfängt, weiterzuwuchern und die Struktur eines Enchondroms anzunehmen, ist noch unbekannt. Vorläufig nimmt man an, daß chronische, auf die kartilaginäre Exostose einwirkende Reize die Veranlassung geben könnte. Lenormant ist der Ansicht, daß im neugebildeten Knochengewebe isolierte Knorpelfasern zurückbleiben, welche verknöchern und dadurch die Exostosen bilden oder ohne Umbildung zu Enchondromen werden.

In der Literatur ist eine Reihe von Fällen beschrieben, welche zeigen, daß beide Geschwulstformen genetisch gleichartig sind, resp. daß Enchondrome aus Exostosen entstehen können. Nasse zeigt an der Hand von Fällen der Bergmannschen Klinik, daß sich Enchondrome und kartilaginäre Exostosen in sehr vielen Beziehungen gleichen. Er faßt seine Ergebnisse folgendermaßen zusammen:

1. beide treten in der Entwicklungsperiode auf;
2. beide haben als Prädilektionsstellen den transitorischen Knorpel;
3. beide kommen multipel und oft ererbt vor;
4. beide verursachen Wachstumshemmungen.

In neuerer Zeit sind beide Geschwulstformen

zusammen an einem Kranken beobachtet von Läwen, Haberer und Frank. Letzterer Autor hat genau verfolgen können, wie sich aus dem knorpeligen Überzug einer ausgewachsenen Exostose infolge eines Traumas ein Enchondrom entwickelt hatte, das in der erstaunlich kurzen Zeit von 14 Tagen so rasch gewachsen war, daß es zwei Drittel des proximalen Oberarmes einnahm und sich bis in die Schulter erstreckte.

Bei der Neigung der Enchondrome malign zu entarten und zu metastasieren, kommt es also im Interesse einer rechtzeitigen Operation sehr auf die Differentialdiagnose zwischen beiden Geschwulstformen an. Die Erkennung der kartilaginären Exostosen gründet sich auf ihren Sitz am Intermediärknorpel, ihr langsames Wachstum, ihre Härte und ihre scharfe Begrenzung. Von den Enchondromen unterscheiden sie sich lediglich durch ihre Form, Die kartilaginären Exostosen sind mehr höckerig und zackig und bevorzugen die Röhrenknochen, die Enchondrome haben mehr knollige Form, federn etwas auf Druck und gehen meist von den kurzen und platten Knochen aus. Einen weiteren Anhaltspunkt gibt das Alter: ein Tumor, der bis zur Vollendung des Knochenwachstums vor den anderen nicht besonders hervorgetreten ist, jenseits ungefähr des 24. Jahres, aber plötzlich rasch weiterwächst, ist ein Enchondrom. Auch Myositis ossificans kann, wenn die Verknöcherung am Ansatz von Muskeln und Sehnen beginnt, kartilaginäre Exostosen vortäuschen. Im Zweifelsfalle gibt uns absolut sicheren Aufschluß die Röntgenaufnahme, die immer die charakteristische Struktur der multipeln kartilaninären Exostosen dartun wird.

Es erübrigt nun noch, einiges über die Therapie der multipeln kartilaginären Exostosen zu sagen. Man hat früher versucht, die Geschwülste durch

Darreichung von Quecksilber und Jod zu beeinflussen, jedoch ohne Erfolg. Wo ein solcher berichtet wird, handelte es sich sicherlich nicht um echte kartilaginäre Exostosen, sondern um luetische Knochenerkrankungen. Kommen die kartilaginären Exostosen im Kindesalter zur Beobachtung, so wird sich bei dem nahen ätiologischen Zusammenhang mit der Rachitis mit dieser antirachitischen Behandlung wohl etwas erreichen lassen. Daher sind den Kindern vor allem richtige Ernährung, Licht und Luft zu verordnen. Da gewöhnlich beim Übertritt aus der Schule in den Beruf eine Verschlimmerung besonders der Exostosen an den Beinen eintritt, so sollen solche Individuen einen Beruf wählen, der wenig anstrengt und nicht zu vielem Stehen nötigt.

Sind die Tumoren einmal herangewachsen und machen sie keine Beschwerden, so lasse man sie in Ruhe, zumal ja des öfteren eine Art Spontanheilung, das Kleinerwerden resp. Verschwinden der Geschwülste, eintritt. Eine Radikaloperation ist meist bei der großen Zahl der vorhandenen Knochenauswüchse nicht möglich. Man muß sich daher auf die Entfernung derjenigen Exostosen beschränken, die durch ihre Größe Anlaß zu Befürchtungen von Komplikationen geben (Arrondierung von Gefäßen, Druck auf Nerven, Einschränkung der Bewegungsmöglichkeit einzelner Glieder). Le Dentu stellte den Grundsatz für die Operation auf: „Es ist unnütz, und selbst gefährlich, Exostosen zu entfernen, welche keine Schmerzen machen, keine wichtigen Organe komprimieren oder Unbequemlichkeit verursachen. Gefahr ist oft trotz souveräner Beherrschung der Asepsis noch gegeben.“ König sagt, daß die Operation in zahlreichen Fällen Eiterung zur Folge hat und Billroth verlor sogar einen Patienten an Sepsis infolge unvorhergesehener Kommunikation einer Exostosis bursata mit dem Kniegelenk. Wartet man

nicht ab, bis die Tumoren ausgewachsen sind, so wird der Erfolg der Operation oft durch Rezidive in Frage gestellt (siehe unten Fall 3). Bestimmte typische Operationen haben sich zur chirurgischen Behandlung der multipeln Exostosen nicht herausgebildet, man richtet sich nach der jeweiligen Lage des Tumors. Man legt den Schnitt über die größte Ausdehnung der Geschwulst, geht präparatorisch in die Tiefe und legt sie frei. Mit Hammer und Meißel wird sie sodann abgetragen. Dies kann geschehen in der Höhe des Mutterknochens, oder man nimmt noch die den Tumor umgebenden Knochenpartien mit.

Prognose ist günstig, wenn auch die Erschütterungen, denen der Knochen bei der Operation ausgesetzt ist, leicht Ursache zu Rezidiven sind.

Ich glaube, mit vorstehenden Ausführungen einen kurzen Überblick über den derzeitigen Stand der Exostosenforschung gegeben zu haben.

Durch Anfügen von Krankengeschichten mehrerer Fälle von multiplen kartilaginären Exostosen, die in hiesiger Klinik zur Beobachtung gelangten, hoffe ich nicht nur einen kleinen Beitrag zur Kasuistik, sondern auch etwas zur Klärung der Exostosenfrage beisteuern zu können.

Fall 1.

Pat. Z. ist jetzt 16 Jahre alt. Er ist das vierte Kind aus der Ehe seiner Eltern, der im ganzen fünf Kinder entsprungen sind. Eine ältere Schwester ist 25 Jahre alt und zeigt typische Exostosen (s. d.) Weitere drei Geschwister des Pat. starben in frühen Jahren. Eine elfjährige Schwester des Pat. lebt und ist angeblich gesund.

Kinderkrankheiten hat Pat. keine durchgemacht, nur gibt die Mutter an, daß er erst mit $1^1/_2$ Jahren das Laufen gelernt hat, was auf überstandene Rachitis schließen läßt. In seinem 6. Jahre erkrankte

er an Rippenfellentzündung und stand deswegen längere Zeit in ärztlicher Behandlung. Als Kind war er unter seinen Altersgenossen bereits immer der Kleinste. In seinem 8. Jahre merkte er, daß sein linker Fuß im Wachstum zurückblieb und mit seinem 10. Jahre stellte die Mutter zum ersten Male Knochenauswüchse oberhalb beider Fußknöchel und Handgelenke fest. Pat. begab sich in ambulante Behandlung hiesiger Klinik.

Seit dieser Zeit haben die Geschwülste langsam aber stetig an Größe zugenommen, desgleichen ist auch der linke Fuß im Vergleich zum andern immer kürzer geworden.

Der Vater des Patienten, der an Lungentuberkulose starb, hatte nach Angabe der Mutter genau an denselben Stellen Knochenauswüchse. Desgleichen litten zwei Brüder des Vaters, die ebenfalls an Phthise starben, an dieser Krankheit. Die Mutter ist außerordentlich klein und magenleidend. Die ältere Schwester des Patienten ist ebenfalls von der Krankheit befallen (s. d.). An der jüngeren zwölfjährigen Schwester ist davon nichts zu konstatieren. In letzterer Zeit hatte der Kranke öfters, besonders bei Witterungsumschlag, heftige Schmerzen an den Exostosen der Beine.

Status praesens: Kleiner, ziemlich schwächlich gebauter Junge von 1,30 m Körpergröße. Ernährungszustand und Fettpolster mäßig. Schwach entwickelte Muskulatur. Es besteht leichter Stridor. Der linke Fuß zeigt sich verkürzt. Außerdem ist Neigung zu Genu valgum vorhanden.

Kopf für die Körperlänge des Pat. etwas groß, symmetrisch gebaut, ohne nachweisbare Exostosen.

Hals o. B. Jugulum tief eingesunken, Thyroidea kaum nachweisbar.

Thorax: länglich und flach. Die Perkussion ergibt über der rechten Lunge Schallverkürzung.

Das Atmungsgeräusch ist auf dieser Seite rauh, besonders das Exspirium verlängert.

Das Herz zeigt eine Verbreiterung bis in die Mammillarlinie, die Aktion ist verlangsamt (Pulsfrequenz 60), arhytmisch mit zahlreichen Exstrasystolen. An der Spitze hört man ein leises systolisches Geräusch.

Abdomen weich, ohne fühlbare Resistenzen.

Genitale: Pubes und Achselhaare fehlen noch, Penis ständig in halber Erektionsstellung, beiderseits besteht Varikozele, links stärker als rechts.

Die Extremitäten machen einen plumpen, tatzenförmigen Eindruck, weil fast sämtliche Metaphysen verbreitert und zum Teil knollig verdickt sind, so daß die Diaphysen kurz erscheinen.

Im speziellen bietet sich folgender Befund: Schulterblätter kurz und breit. In der Mitte des äußeren Randes findet sich beiderseits eine gut kirschkerngroße, knopfförmige Anschwellung. Die beiden Akromia zeigen kleine Exostosen nach vorne und hinten. Der Interskapularraum erscheint abgeflacht. An den Rippen sind keine Geschwülste nachweisbar. Der linke Humerus weist am Tuberculum majus eine größere, breit aufsitzende Prominenz auf, eine schmälere befindet sich gerade vor dieser, eine weitere größere innen an der Metaphyse. Das linke Schultergelenk ist nahezu frei beweglich. Das Ellbogengelenk zeigt keine Besonderheiten. Die untere Epiphyse des Radius ist knollig verdickt. Auch am Griffelfortsatz der Ulna ist vorne volar eine Vortreibung des Knochens zu fühlen. Das Handgelenk ist flach, schräg angesetzt, ulnarwärts abweichend. Die Mittelphalangen sämtlicher Finger sind verkürzt, basal verbreitert und mit mehrfachen kleinen Auswüchsen behaftet. An der Supination des Armes fehlen 30°, an der Pronation 50°. Die rechte obere Extremität ist fast

genau wie die linke, nur zeigt die untere Metaphyse der Ulna eine größere höckerige Prominenz vorne. Handgelenk wie links. Die Finger sind weniger krumm als wie links. Am linken Hüftbein befindet sich eine kleinere knopfförmige Exostose. Die beiden Trochanteres majores sind plump, deformiert, zweigipfelig. Im linken Hüftgelenk ist die Flexion mäßig behindert, ebenso die Innen- und Außenrotation. Rechts ist die Flexion freier. Der linke Femur ist etwas einwärts gekrümmt, vorne etwas unterhalb der Mitte palpiert man eine hühnereigroße knollige Vortreibung des Knochens. Eine etwas kleinere sitzt an der Innenseite des Femur am Adduktorenansatz. Rechterseits ist nur die letztere Exostose vorhanden, dafür ist diese hier größer, breiter und dicker. Die Patellae sind kleiner als normal. Die Flexion des Kniegelenks ist beiderseits etwas behindert. An der oberen Metaphyse beider Tibiae sitzt medial je eine zwetschgengroße knotige Prominenz.. Das Capitulum Fibulae ist beiderseits unförmlich aufgetrieben, links stärker als rechts. Vom Capitulum Fibulae erstreckt sich links eine über hühnereigroße Prominenz nach außen und hinten. An der unteren Tibiametaphyse befindet sich beiderseits oberhalb des Malleolus internus eine knollige Auftreibung des Knochens. Am Malleolus externus links sitzen zwei über kirschkerngroße Exostosen. Das linke Fußgelenk ist schräg angesetzt im Sinne einer Valgusstellung. Das rechte ist noch schiefer angesetzt. Bei Belastung durch das Körpergewicht wird der rechte Fuß nach außen getrieben, so daß der rechte Malleolus internus fast den Boden berührt. Pat. ist dadurch sehr am Gehen behindert. Die linke untere Extremität ist um 3 cm kürzer als die rechte, und zwar liegt die Verkürzung in einem Zurückbleiben des linken Oberschenkels im Wachstum. Während derselbe rechts 39 cm

mißt, beträgt seine Länge links nur 36 cm. Wenn beide Patellae gerade vorne liegen, zeigt sich X-Beinstellung mit 6 cm Malleolenabstand.

Besonders bemerkenswert ist, daß alle Exostosen auffallend druckempfindlich sind.

Die aufgenommenen Röntgenbilder bestätigten den Palpationsbefund. Die Photographie des rechten Handgelenkes (Fig. 1) zeigt uns, daß der Radius in seinem unteren Drittel stark ulnarwärts gekrümmt ist und im Spatium interosseum eine kleine Exostose von Adlerschnabelform aufweist. In toto ist er verdickt und plump und läßt an seiner lateralen Seite zwei kleinere Höcker erkennen. Die Ulna weist ca. 3 cm weiter oben als der Radius eine spitze, ins Spatium interosseum ziemlich prominente Knochenauftreibung von spongiösem Bau auf. Auch die volar gefühlte Knochenprominenz ist im Röntgenschatten zu erkennen. Sonst entnehmen wir dem Bilde nichts Charakteristisches. Die Ulnarabduktion der Hand beruht also auf der Verkrümmung des Radius, die wiederum hervorgerufen wurde durch Verkürzung der

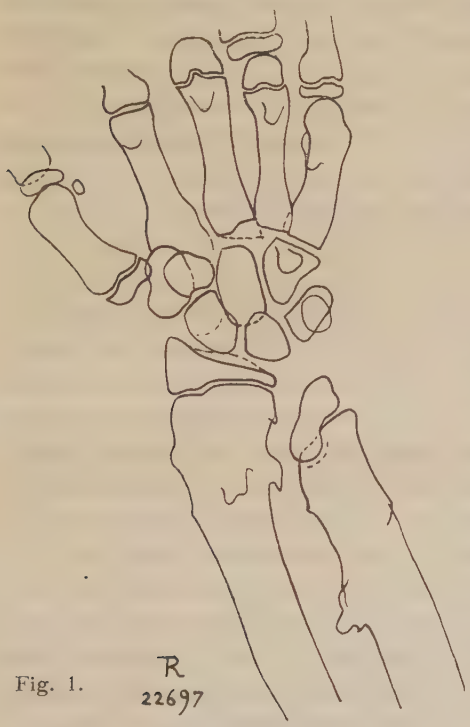

Fig. 1.

Ulna. Das linke Handgelenk zeigt analoge Verhältnisse, nur ist hier die Auftreibung der Radiusepiphyse noch bedeutender und die der zur rechten Seite symmetrischen Exostosen sind stärker entwickelt.

Die Aufnahmen der beiden Kniegelenke zeigen die schon palpatorisch festgestellten kolossalen Tumoren, besonders am Capitulum der linken Fibula, die über Apfelgröße haben. Eine interessante Exostose hat der linke Femur aufzuweisen. Die Epiphysenlinie ist hier am distalen Ende nicht mehr zu erkennen. Oberhalb der Narbe derselben verläuft eine äußerst starke Exostose fast parallel mit dem Mutterknochen nach oben. Sie ist dicker als ein Bleistift, ihr Ende ist wegen der Größe nicht mehr auf dem Bilde enthalten. Die beiden Tibiae zeigen fast rund herum unterhalb der deutlichen Epiphysenlinie zackige und tropfenförmige Exostosen.

Fall 2.

Patientin ist die Schwester des vorigen und gegenwärtig 25 Jahre alt. Sie lernte angeblich erst mit $1^1/_2$ Jahren das Laufen. Sonst war sie immer gesund bis zu ihrem 4. Lebensjahre, in welchem sie an Scharlach erkrankte. Mit fünf Jahren merkte sie dann, daß sie nicht mehr so gut gehen konnte wie früher. Besonders war schon damals die Bewegungsmöglichkeit im Hüftgelenk gestört. Wegen allgemeiner körperlicher Schwäche kam sie erst später zur Schule und war hier immer die Kleinste. Die Beschwerden beim Gehen im Hüftgelenk wurden immer stärker, so daß sie mit 20 Jahren einen Arzt konsultierte. Von demselben bekam sie einen Streckapparat. Da mit demselben kein Erfolg erzielt wurde, sollte sie operiert werden. Von der Operation mußte jedoch Abstand genommen werden, da sie wegen schweren Herzfehlers die Narkose nicht aushalten würde.

Status praesens: Außerordentlich kleine Patientin von 1,35 m Körpergröße. Der Ernährungszustand ist gut, Fettpolster und Mammae gut entwickelt, Muskulatur kräftig. Die unteren Extremitäten sind auffallend kurz.

Kopf: Bemerkenswert ist, daß derselbe auffallend groß ist im Vergleich zu der geringen Körpergröße. Wie beim Bruder der Patientin sieht derselbe aus wie der eines um 20 Jahre älteren Individuums. Die Stirn weist eine eigentümliche bräunliche Pigmentation auf, die angeblich auch im Winter nicht verschwindet, also nicht von der Sonne herrühren kann. Hals kurz und breit. Thyroidea schwach entwickelt.

Thorax: kurz und gedrungen. Der interne Befund ist kurz folgender:

Die beiden Lungen zeigen Schalldifferenz zu ungunsten der rechten Seite. Hier sind auch vereinzelte knackende Geräusche über dem Oberlappen zu hören.

Das Herz ist verbreitert bis in die Mammillarlinie. Ein lautes blasendes systolisches Geräusch ist an der Spitze zu hören. Pulsus celer. v. mäßiger Beschleunigung.

Abdomen nirgends druckempfindlich ohne Resistenzen.

Reflexe: etwas lebhaft.

Exostosen finden sich zahlreich über den ganzen Körper verstreut.

Die Schulterblätter sind, wie bei ihrem Bruder, kurz und breit, jedoch ohne Prominenzen. Der Interskapularraum ist normal, auch die Rippen zeigen keine palpatorisch nachweisbare Veränderungen. An der linken oberen Humerusmetaphyse findet sich an der Innenseite eine fast hühnereigroße Exostose. An der korrespondierenden Stelle des rechten Humerus sitzt eine etwas kleinere. Am

Tuberculum majus des rechten Humerus ragt eine taubeneigroße Prominenz vor, die links nicht vorhanden ist. Der rechte Vorderarm weist in seinem unteren Drittel eine Deformität auf, die von einer krumm geheilten Fraktur herrühren soll. An der Radiusepiphyse, an der angeblich ehemaligen Frakturstelle fühlt man vorne eine kleine runde höckerige Auftreibung des Knochens. Der linke Unterarm zeigt leichte Verdickung der Radius- und Ulna-Metaphysen. Die Mittelphalangen des 2. und 3. Fingers, rechts wie links, sind basal verbreitert und mit kleinen Exostosen behaftet. Das Endglied des linken Mittelfingers setzt in ulnarer Abduktion an die verkürzte Mittelphalanx an. Das linke Femurende oben ist unförmlich verdickt, der Trochanter steht über der Roser-Nélatonschen Linie. Exkursionsmöglichkeit des Beines bei Flexion 90°, Abduktionsbewegung auf die Hälfte eingeschränkt. Rotation aufgehoben. Rechts bietet sich der gleiche Befund. An der unteren linken Femurmetaphyse sitzt an der Innen- und Außenseite eine pflaumengroße zackige Exostose. Rechts erscheinen nur die Kondylen etwas verbreitert und verdickt. An der Metaphyse der Tibia findet sich vorne und medial jederseits eine zirka kirschengroße zackige Prominenz. Das Fibulaköpfchen erscheint links welschnußgroß, rechts etwas kleiner. Dicht oberhalb des Malleolus internus etwas nach hinten zu sitzt jederseits eine Exostosenzacke. Am Malleolus externus rechts ist außerdem eine Zacke zu fühlen, die dem Caput tali angehört. An der rechten Fibulametaphyse findet sich eine höckerige Exostose nach vorne und eine ebensolche nach hinten. Oben erwähnte Knochenprominenzen oberhalb des inneren Knöchels sind druckempfindlich, während dies bei sämtlichen übrigen nicht der Fall ist. Fuß und Zehen ohne Besonderheiten. Die linke untere Extremität ist $1^1/_2$ cm kürzer als die

rechte. Die Verkürzung ist bedingt durch Wachstumshemmung des Oberschenkels. Im rechten Hüftgelenk besteht mäßige Beugekontraktur.

Patientin wurde zwecks Aufnahme von Röntgenbildern wieder bestellt, ist aber nicht mehr erschienen. Sie blieb auch auf wiederholte Aufforderungen, sich wieder einzufinden, fern.

Nicht unabsichtlich habe ich diese beiden Krankengeschichten an den Anfang gestellt. Geben sie uns doch ganz genau das Bild der Krankheit, das Bessel-Hagen in so treffender Weise beschrieben hat. Ich möchte sie die „klassische" Form des Krankheitsbildes der multiplen kartilaginären Exostosen nennen. Wir finden in typischer Weise den großen Kopf, die alten Gesichtszüge und den Zwergwuchs. Die Exostosen sitzen zumeist an den Metaphysen der Röhrenknochen, vereinzelt auch am Becken, dem Hüftgelenk und den Phalangen der Finger. Die Größe der Tumoren ist links bedeutender als rechts, was allerdings der Angabe der Autoren widerspricht, die behaupten, daß die rechte Seite meist stärker befallen sei. Den Angaben Bessel-Hagens gemäß müssen wir die stärkeren Wachstumsstörungen auf der linken Seite finden, was auch tatsächlich der Fall ist. Der Oberschenkel links erweist sich bei beiden Geschwistern kürzer als der rechts. Auch die typischen Verkrümmungen fehlen nicht. Der jeweils von Exostosen stärker von zwei parallelen befallene Knochen (Ulna, Radius, Tibia, Fibula) blieb im Wachstum zurück und bedingte dadurch eine Verkrümmung des stärker wachsenden Parallelknochens. Eine Beobachtung verdient noch besondere Beachtung, die bei beiden Patienten festgestellte Hypoplasie der Schilddrüse, die bei dem Knaben allerdings stärker ist als bei dem Mädchen. Immerhin steht die Thyroidea des letzteren unter der Durchschnittsgröße der Schilddrü-

sen. Hier drängt sich uns der Gedanke an die Lehre Hoennickes und Ritters auf, die Rachitis und Exostosenbildung auf Hypothyroidismus zurückführen. Auf den ersten Anblick hat der Gedanke etwas Verlockendes, da das kretinhafte Aussehen der beiden Patienten ganz gut in das Symptombild des Hypothyroidismus paßt und die Schwerfälligkeit der Patienten zusammen mit den im Verhältnis zur Körperlänge abnorm großen Händen, besonders aber Füßen, direkt darauf hinweisen. Sonstige Zeichen von Myxödem bestehen nicht, nur fühlt sich die Haut beider Patienten etwas trocken an. Nach dem heutigen Stande unserer Kenntnisse produziert die Schilddrüse einen jodhaltigen Körper, das Thyreoglobulin, welcher für den Organismus notwendig ist, entweder direkt oder indirekt, indem er andere Stoffwechselprodukte entgiftet. Daß eine Fehlen des Thyreoglobulins eine Schädigung des Knochenwachstums im Sinne der Exostosenbildung bedingt, ist nicht gut anzunehmen, denn man sah bei der früher geübten Totalexstirpation der Schilddrüse bei Jugendlichen wohl die Kachexia strumipriva, nie aber Exostosenbildung auftreten. Gottstein hat zudem bei einem Patienten mit Morbus Basedowii, dessen Schilddrüse also gewiß genug Thyreoglobulin produzierte, kartilaginäre Exostosen festgestellt. Es ist daher auch in unseren beiden Fällen sehr unwahrscheinlich, daß ein Zusammenhang zwischen der Hypoplasie der Schilddrüse und der Exostosenbildung besteht. Zur Erklärung der Krankheitsursache erinnern wir uns wieder einiger anamnestisch von den Patienten gegebener Daten. Der Vater und zwei Brüder desselben hatte genau an denselben Stellen wie unsere beiden Patienten Knochenauswüchse. Es liegt also nahe, in diesen beiden Fällen die schon von vielen Autoren festgestellte Erblichkeit als ätiologisches

Moment heranzuziehen. Außerdem sind die beiden Patienten auch noch erblich schwer mit Tuberkulose belastet. Dieser Umstand, sowie der bei beiden vorhandene Lungenbefund gibt uns zusammen mit den denkbar ungünstigsten hygienischen Verhältnissen, unter denen die Kinder, wie bei einem Hausbesuch festgestellt wurde, aufwuchsen, eine hinreichende Erklärung für die mangelhafte Entwicklung der Kinder und die Entstehung der Exostosen. Wir finden auch hier wieder kombiniert, worauf ich oben schon hingewiesen habe, neben der Vererbung die Trias: ungünstige Existenzbedingungen und dadurch hervorgerufen die beiden Konstitutionsanomalien Rachitis und multiple kartilaginäre Exostosen.

Fall 3.

18 Jahre alter Konditor G. aus W. Die Eltern des Patienten sind gesund. Sie leiden, wie bestimmt angegeben wird, nicht an Knochengeschwülsten, desgleichen ist etwas derartiges von den Großeltern nicht bekannt.

Die Mutter des Pat. ist zweimal verheiratet. Aus der Ehe mit ihrem ersten Manne stammen 6 Kinder, lauter Mädchen. Alle sind gesund und weisen angeblich keine Knochentumoren auf. Nach dem Tode ihres ersten Gatten heiratete die Mutter des Pat. ihren jetzigen, zu welchem sie in weitläufigem verwandtschaftlichen Verhältnis steht. Dieser Ehe entsprossen 5 Kinder, 4 Mädchen und 1 Knabe, eben unser Patient. Er ist das 3. Kind aus dieser Ehe. In seiner frühesten Jugend litt er sehr an Furunkulose. Als diese vorüber war, bemerkte die Mutter kleine Knötchen und Verdickungen an den Knochen der Arme und Beine. Was lag für die Mutter näher als ein Zusammenhang zwischen der Furunkulose und der Knochenerkrankung anzunehmen? Pat. lernte mit 11 Monaten das Laufen, eine Angabe, die Rachitis ausschließt. Er ent-

wickelte sich seinem Alter entsprechend und machte keine nennenswerten Kinderkrankheiten in der Folgezeit durch. Als er mit 6 Jahren zur Schule kam, war er größer als der Durchschnitt seiner Kameraden. Seine Exostosen blieben klein und störten ihn nicht, weshalb er auch denselben weiters keine Beachtung schenkte. Mit seinem 10. Lebensjahre bekam er Schmerzen in den Füßen beim Gehen. Ärztlicherseits wurde Plattfuß konstatiert und Einlagen in die Schuhe verordnet. Pat. konnte damit leidlich gehen. Nach seinem Austritt aus der Schule ergriff er seinen jetzigen Beruf als Konditor und mußte seitdem viel stehen. Von diesem Moment an ist er nach seinen Angaben nicht mehr gewachsen. Doch seien aber auch die Tumoren, besonders die an den Metaphysen der Tibia, beiderseits nicht größer geworden. Etwa vor dreiviertel Jahren begannen jedoch gerade die beiden letztgenannten ein schnelleres Wachstum einzuschlagen. Ein Trauma ging nicht voraus. Gleichzeitig merkte Patient, daß er X-Beine bekam. Zugleich mit der Größenzunahme der beiden Geschwülste bemerkte er auch ein rasches Zunehmen seiner Gesamtkörpergröße, so daß er jetzt gut Mittelgröße aufweist.

Status praesens: Mittelgroßer Patient von 1,69 m Körpergröße, ziemlich schwach entwickeltem Fettpolster und schwacher Muskulatur. Die Epiphysen der Röhrenknochen sind aufgetrieben und plump. Keine nachweisbaren Residuen überstandener Rachitis. Intelligenz gut, im Gegensatz zu unseren beiden ersten Fällen.

Interner Befund: Hals, Brust und Abdomen zeigen keine pathologischen Veränderungen. Keine Drüsen oder Drüsennarben. Thyreoidea normal entwickelt.

Der spezielle Status präsentiert sich folgendermaßen:

Obere und untere Extremitäten stehen in normalen Proportionen zum Körperstamm. Die Bewegungen in den Gelenken sind frei bis auf die des rechten Kniegelenks, welches in Rotationsbewegungen etwas behindert ist.

Der Kopf ist frei von Exostosen.

An der Halswirbelsäule, sowie der übrigen Wirbelsäule lassen sich keine Tumoren nachweisen.

An der linken Klavikula palpiert man etwas lateral von der Articulatio sterno-clavicularis eine kugelige Knochenprominenz, die mit einem kurzen Stiel der Unterlage aufsitzt. Die Rippen sind im allgemeinen frei von Exostosen, nur auf der 8. Rippe rechterseits findet sich an der Knorpel-Knochengrenze eine etwas über erbsengroße Knochenprominenz. Eine etwas größere bedeckt die 9. Rippe rechts in der Gegend der vorderen Axillarlinie. Auf der linken Thoraxseite findet sich nur an der Knorpel-Knochengrenze der 7. Rippe eine kleine Exostose.

Beide Scapulae sind ziemlich symmetrisch befallen. Beiderseits findet sich am Akromion eine kugelrunde Knochengeschwulst von glatter Oberfläche in der Größe eines Kirschkernes. Die Spinae weisen links einen, rechts zwei erbsengroße Tumoren auf. Am Oberrand beider Scapulae sitzen beiderseits, etwa drei Querfinger vom Angulus sup. entfernt, zwei symmetrische, etwas spitze Exostosen, während der Margo vertebralis in der Mitte beiderseits eine erbsengroße aufzuweisen hat.

Die Extremitäten sind wie gewöhnlich stärker von Exostosen befallen. Auch hier zeigt sich wieder auffallende Symmetrie. Am Humerus sitzt beiderseits an der Medialseite des Collum eine ziemlich große, längliche, gestielte Exostose, die links etwas größer ist. Der Unterarm ist relativ stärker in Mitleidenschaft gezogen. Die unteren Radius-

epiphysen sind plump aufgetrieben und verdickt. An der Volarseite des linken Radius fühlt man eine ziemlich prominente, glatte Exostose, weiter oben im Spatium interosseum ist eine kleinere zu erkennen. Auf der rechten Radiusepiphyse (siehe Röntgenbild, Fig. 2) sitzt auch dorsal eine haselnußgroße, kugelige, glatte Knochenprominenz.

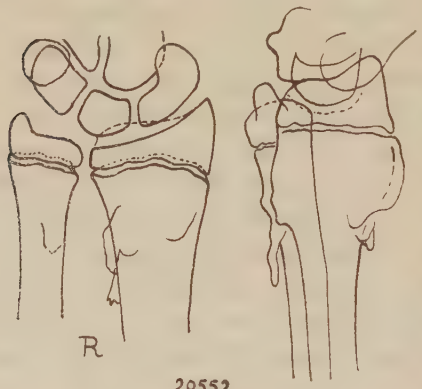

Fig. 2.

Die unteren Metaphysen der Femora (siehe Röntgenbild, Figur 3) lassen an ihrer Innen- und Außenseite kleinere höckerige Prominenzen von Pflaumengröße durchpalpieren. Beiderseits besteht Genu valgum mäßigen Grades (innerer Winkel ca. 205°). Bei Beugung des Knies gleich sich dieser Winkel aus. An der Innenseite des rechten Tibiakopfes sitzt eine hühnereigroße, indolente, höckerige Knochengeschwulst, welche aus einem größeren und zwei kleineren Höckern besteht. Die Weichteile darüber sind verschieblich und normal. Der Kopf der linken Tibia ist vergrößert und höckerig. Die Tibia zeigt hier nach rückwärts einen großen, breit aufsitzenden Auswuchs, an der Innenseite auch eine kleine Zacke. Oberhalb beider Knöchel, besonders links sitzen ziemlich bedeutende, spitze Exostosen. Trotz der Verdickung der Malleolen beträgt deren Abstand voneinander bei aneinander liegenden Knieen und gerade nach oben sehenden Kniescheiben 5 cm.

Die Fußgelenksachsen (siehe Röntgenbild, Fig. 4) stehen schräg (Varusstellung infolge asym-

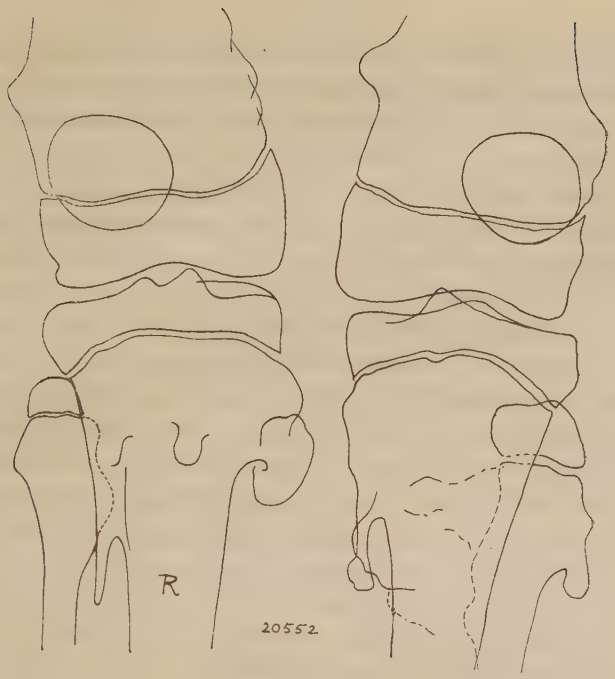

Fig. 3.

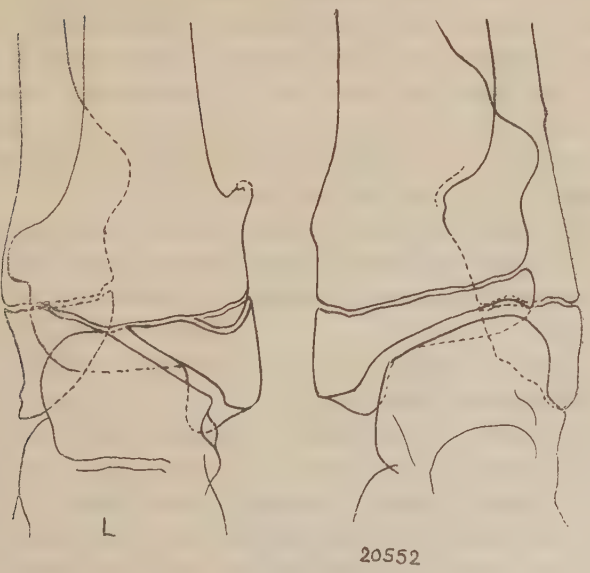

Fig. 4.

metrischer Entwicklung der unteren Tibiaepiphysen). Beiderseits besteht beträchtlicher Pes vagus. Der innere Knöchel scheint den Fuß nach auswärts zu drehen.

Die Röntgenbilder decken auch noch kleinere Exostosen auf, die man nicht fühlen konnte, und bestätigen im wesentlichen den palpatorisch erhobenen Befund.

11. XI. In Mischnarkose wird die große Exostose an der Innenseite der rechten oberen Tibiaepiphyse freigelegt. Faszienstränge, welche an der Geschwulst adhärent sind, bezw. die Aponeurosen der hier inserierenden Muskeln werden mit Elevatorium und Messer gelöst, die mit knorpeligem Überzug bekleidete Exostose wird mit dem Meissel abgetragen, die etwa fünfmarkstückgroße Knochenwunde mit Faszie übernäht, darüber Hautnähte, leicht komprimierender Verband. Hochlagerung der Extremität auf einer Schiene.

Die im Pathologischen Institut von Herrn Prof. Schmincke vorgenommene Untersuchung der operativ entfernten Knochenmasse ergab, daß es sich um eine typische spongiöse kartilaginäre Exostose handle.

16. XI. Verbandwechsel. Naht reaktionslos. Einige Nähte werden entfernt.

18. XI. Die letzten Nähte werden herausgenommen. Schutzverband auf Schiene mit etwas komprimierendem seitlichen Druck. Massage des Quadrizeps.

25. XI. Anlegung eines zweiteiligen Mikuliczschen Gipsverbandes.

2. XII. Die Redression macht nur langsame Fortschritte.

8. XII. Da der Verband drückt, wird er abgenommen und nach einigen Tagen, welche zu Massage und Gymnastik benutzt werden, erneuert.

16. XII. Wenn die Gummizüge stark gespannt werden, äußert Patient lebhaften Schmerz, weshalb die Redression nur wenig Fortschritte macht.

22. XII. Der Gipsverband wird abgenommen. Das etwas geschwellte und bewegungsbeschränkte Kniegelenk wird passiv geübt und der erschlaffte Quadrizeps massiert. Es wird die Anfertigung eines Schienenhülsenapparates nach dem Prinzip des Mikuliczschen Gipsverbandes in Auftrag gegeben.

14. I. Mit dem Schienenapparat, der gut sitzt, wird Pat. nach Hause entlassen. Kniegelenk beim Austritt immer noch etwas verdickt, die Beugung ist mäßig eingeschränkt. Das Gelenk federt in Streckstellung. Bis jetzt ist ein Winkel von 15° für passive Bewegung gewonnen.

13. VI. Kniegelenk so ziemlich frei, Kapsel noch etwas verdickt. In Rückenlage bei gerade nach oben gerichteten Kniescheiben beträgt der Malleolenabstand 3 cm. Durch leichten Druck lassen sich die Malleolen zusammenbringen und federn dann in ihre Ausgangsstellung zurück. Aus der Ruhestellung läßt sich das rechte Knie auch etwas nach außen drängen, so daß der Malleolenabstand 6 cm beträgt. Aus diesem Grunde wird die korrigierende Hülse noch weiter belassen. Die rechte Kniegelenkskapsel ist rückwärts etwas schlaff, so daß auch Neigung zu Remeratumstellung bekämpft werden muß. An der Innenseite der oberen Tibiaepiphyse hat sich nahe am oberen Ende der Operationsnarbe eine neue, erbsengroße, rundliche Exostose gebildet, daneben noch eine etwas kleinere. Der Vergleich der neu aufgenommenen Röntgenaufnahme mit der früheren läßt die Veränderungen genau erkennen. Der Quadrizeps ist schlaff, das ganze rechte Bein hat an Umfang abgenommen. An den Knöcheln besteht rechts leichte Neigung zu Ödem. Rechts ist auch der Patellarreflex schwächer als links.

15. XII. Oben erwähnte erbsengroße Exostose ist weiter gewachsen. An der Außenseite der Tibia hat sich eine neue zackige, breitbasige entwickelt.

Wenn wir den Fall 3 den beiden Fällen 1 und 2 gegenüberstellen, so möchte ich ihn als das Gegenstück zu 1 und 2 bezeichnen. Während wir dort das typische von Bessel-Hagen beschriebene Bild der kartilaginären Exostosen vor uns haben, scheint der 3. Fall allen bisher gemachten Beobachtungen zu widersprechen. Vor allem ist die Ätiologie zu dem Falle ziemlich dunkel. Wir finden in der ganzen Familie des Patienten keine ähnliche Erkrankung, Eltern und Großeltern leiden, wie bestimmt angegeben wird, nicht an Knochenauswüchsen. Patient machte auch keine Rachitis durch. Will man in der Exostosenbildung, wie dies von einzelnen Autoren geschehen ist, eine Degenerationserscheinung erblicken, so könnte man als ätiologisches Moment die Verwandtschaftsehe zwischen Vater und Mutter des Patienten heranziehen. Die Sprößlinge aus solchen Ehen zeigen ja vielfach Entartungssymptome. Und in der Literatur finden sich in der Tat Angaben, die deutlich erkennen lassen, daß multiple Exostosenbildung bei Kindern aus Verwandtschaftsehen relativ häufig vorkommt, daß also Blutsverwandtschaft mangels anderer ätiologischer Erklärungsmöglichkeiten wohl ätiologisch in Betracht kommen kann. Macht uns der Fall in der Erklärung seiner Ätiologie schon Schwierigkeiten, so bleibt auch unklar, warum hier die bei der klassischen Bessel-Hagenschen Form der Krankheit so außerordentlich deutlich auftretenden Wachstumsstörungen fast vollständig fehlen. Die Größe der Tumoren, besonders derjenigen der unteren Extremitäten, steht der in Fall 1 und 2 beobachteten nicht nach, und doch finden wir einen mittelgroßen Körperwuchs anstatt des erwarteten zwerghaften. Der Kopf

ist der Körpergröße entsprechend entwickelt, der Kranke weist auch nicht die geistige Schwerfälligkeit auf wie unsere ersten beiden Patienten. Auch ist mit dem stärkeren Wachstum der Tumoren im Pubertätsalter keine Wachstumshemmung, sondern im Gegenteil eine Wachstumssteigerung einhergegangen. Da dem Alter entsprechend die Epiphysenlinien noch vorhanden sind, hat der Patient auch noch die Möglichkeit weiter zu wachsen. Wir finden auch keine Verkrümmungen der Knochen im Sinne Bessel-Hagens. Auffällig ist nur, daß der Patient mit 10 Jahren Plattfußbeschwerden bekam. Diese könnte man auf eine Wachstumshemmung der Fibula beziehen. Denn wenn diese in ihrem Längenwachstum mit dem der Tibia nicht gleichen Schritt hält, muß notwendigerweise der äußere Fußrand gehoben und der innere gesenkt werden. Die Röntgenaufnahmen zeigen aber, daß die äußeren Malleolen in gleicher Höhe mit den inneren stehen, so daß man einen auf gewöhnliche Art entstandenen Plattfuß annehmen muß. Anders verhält sich die Sache mit den X-Beinen. Man könnte geneigt sein, dieselben als Berufskrankheit des Patienten, der Bäcker und Konditor ist, aufzufassen. In diesen beiden Berufsarten kommt ja das Leiden sehr oft vor ohne Exostosenbildung, und das Bäckerbein ist ja geradezu sprichwörtlich. Doch fällt bei unserem Patienten das Auftreten des Genu valgum zusammen mit dem rascheren Wachstum der Exostosen an der Innenseite der Tibia. Dadurch, daß sich an der Epiphysenlinie die Exostose gleichsam als Keil zwischen Dia- und Epiphyse eingeschoben hat, wurde das Bein in die Valgusstellung gedrängt. Auf Wachstumsstörung läßt sich die Erscheinung nicht gut zurückführen, denn entsprechend dem Sitze der Exostosen hauptsächlich an der Innenseite der Tibia müßte diese, wie wir oben gesehen haben, nach innen ge-

krümmt sein, was jedoch nicht der Fall ist. Von Wachstumsstörungen im Sinne Bessel-Hagens ist also bei diesem Patienten trotz der großen Exostosen, die sogar eine Indikation für eine Operation abgaben, nichts zu bemerken. Die Operation bestätigte jedoch, worauf schon Schuler aufmerksam gemacht hatte, daß nämlich das Rezidiv der Operation auf dem Fuße folgt, wenn man an Exostosen noch nicht ausgewachsener Individuen operiert. Zur Erklärung des Fehlens der Wachstumsstörungen möchte ich annehmen, daß der Patient das erste Individuum aus dieser Familie ist, das an der Krankheit leidet. Er ist also erblich nicht belastet. Ein erblich nicht belasteter Organismus wird aber bekanntlich mit Schädlichkeiten, die auf den Organismus unseres Körpers wirken, leichter fertig. Dies, glaube ich, ist auch bei diesem Patienten der Fall. Obwohl die multiplen kartilaginären Exostosen für gewöhnlich einen wachstumshemmenden Einfluß auf den Intermediärknorpel ausüben, war die Wachstumsenergie desselben eben deswegen, weil keine Belastung vorliegt, noch kräftig genug, die wachstumshemmenden Kräfte zu überwinden. Der Fall stellt also in dieser, sowie in ätiologischer Beziehung eine Seltenheit dar.

Betrachten wir nun noch unseren vierten Fall, von dem nur eine Krankengeschichte vorliegt. Patient selbst konnte nicht mehr eruiert werden.

Fall 4.

Pat. ist 38 Jahre alt. Er stammt von gesunden, noch lebenden Eltern. Pat. hat 5 Brüder. Einer davon fiel in seinem 3. Lebensjahre von einer Leiter. Mit der Zeit bekam er einen kurzen Fuß. Ein Bruder starb an einem Lungenleiden. Pat. hat ein gesundes Kind.

Innerlich war er nie krank. Die Exostosen an seinen oberen und unteren Extremitäten bestehen

nach seiner Angabe schon seit Geburt. Vor 12 Jahren erlitt Pat. eine Prellung der rechten Hand. Darnach trat eine kompakte Geschwulst auf am Handgelenk, die bis heute bestehen geblieben ist. Wegen der Exostosen wurde Pat. auch militärfrei.

Der Beginn seiner jetzigen Erkrankung datiert 2 Monate zurück. Am 25. II. spürte er nachmittags plötzlich stechende Schmerzen im ganzen linken Knie, so daß er dasselbe nicht mehr durchdrücken konnte. Er legte sich ins Bett und geriet in starken Schweiß. Am folgenden Tag waren die Schmerzen verschwunden, traten jedoch am übernächsten Tag wieder auf. Am 28. II. ging Pat. zum Arzt, der Ruhe und warme Umschläge verordnete. 3 Tage später begann das Knie anzuschwellen. Pat. bekam eine bläuliche Salbe, worauf der Knieumfang zurückging. Die vom Arzt vorgenommene Punktion des Kniegelenkes förderte trübe, sulzige Flüssigkeit zutage. Daraufhin schickte der Arzt den Pat. in hiesige Klinik.

Status praesens: Großer, kräftiger Mann in gutem Ernährungszustand; robuster Knochenbau und kräftige Muskulatur. Haut von gehörigem Turgor, ohne Ödeme, Exantheme und Narben. Inguinale Lymphdrüsen besonders links deutlich fühlbar, links auch druckempfindlich.

Intern ist kein positiver Befund zu erheben.

Reflexe: Alle gehörig. Urin: Viel Ziegelmehl. Extremitäten: An beiden oberen Extremitäten, an der medialen Humerusseite ungefähr an der Grenze zwischen oberem und mittlerem Drittel eine ca. halbhaselnußgroße, nicht druckempfindliche Vorwölbung des Knochens, eine gleiche feste, etwas größere Vorwölbung findet sich oberhalb des rechten Handgelenks an der volaren Seite.

Die unteren Extremitäten weisen ebenfalls Exostosen auf.

Das linke Knie ist stark geschwellt, besonders medial; Konturen vollständig verstrichen. Leichte Beugestellung des Knies, aktive Beweglichkeit fast ganz aufgehoben. Die Palpation ergibt eine Infiltration, die sich bis zur Grenze des mittleren Drittels des Oberschenkels erstreckt. Patella wenig verschieblich, Kniegelenk auf Druck schmerzhaft, die Haut fühlt sich warm an und ist leicht gerötet. Passive Beweglichkeit gering und schmerzhaft.

Fig. 5.

Im folgenden will ich kurz die seinerzeit aufgenommenen Röntgenbilder beschreiben. Linker Oberarm, Aufnahme senkrecht von oben (Fig. 5). Der Humerus zeigt eine Verkrümmung seiner Achse nach innen. An der Außenseite des mittleren Drittels erscheint die Kortikalis verdickt in zwei, ca. 2 cm voneinander liegende Spitzen ausgezogen. Auf derselben Höhe sitzt an der mittleren Seite eine Exostose mit hellebardenartig nach abwärts sehenden Spitze. Sie ist größer als jene an der Außenseite. Unterhalb derselben zeigt der Humerus die oben beschriebene Verbiegung. Oberhalb ist der Knochen in einem flachen Buckel vorgewölbt.

Rechter Arm senkrecht von oben: Der rechte Humerus zeigt an der Grenze des oberen Drittels eine höchst eigentümliche Form einer Exostose. Man kann dieselbe nur mit einem herabhängenden Tropfen vergleichen. Die ist ca. 4 cm lang, sitzt ziemlich schmal dem Mutterknochen auf und verbreitert sich nach abwärts wie ein Tropfen. Das Innere zeigt deutlich spongiösen Bau. Auf der lateralen Seite sieht man eine der linken analoge Vorwölbung.

Von beiden Unterarmen wurden keine Röntgenaufnahmen angefertigt.

Linke untere Extremität, Aufnahmen senkrecht von oben: Der linke Femur weist keine pathologischen Veränderungen auf bis oberhalb des Condylus externus. Hier wird die Oberfläche des Knochens uneben und rauh und zeigt eine Auftreibung von der Größe einer Pflaume. Die Auftreibung läßt spongiöse Struktur erkennen. Die Aufnahme des Kniegelenks läßt ebenfalls an dieser Stelle eine Tumorbildung erkennen, die jedoch eine ganz verwaschene Zeichnung liefert und die soch ohne scharfe Grenzen in die Weichteile verliert. In diesem Tumor läßt sich eine längliche schmale, schräg nach auswärts von unten innen nach oben außen verlaufende Aussparrung von 4 cm Länge und 1 cm Breite erkennen, die besonders scharfe Grenzen aufweist und nicht mit dem Mutterknochen zusammenhängt. Das Bild entspricht einem Sequester oder einer abgebrochenen Exostose. An der medialen Seite geht der Condylus internus des Femur ohne scharfe Grenzen in den Weichteilschatten über und läßt ganz unscharf einige Periostauftreibungen erkennen. Weiter oben ist dasselbe abgebrochen und zeigt vereinzelte Ossifikationsherde.

Die Tibia zeigt an ihrer medialen Seite etwas unterhalb der Epiphysennarbe eine breitbasige spongiöse Knochenauflagerung von der Größe eines

Pflaumenkernes. Lateral sind die Konturen normal. Ein eigenartiges Bild bietet die Aufnahme des unteren Drittels des Unterschenkels. Auf der medialen Seite ragt oberhalb der Epi-Diaphysengrenze ein fächerförmig gebauter Knochentumor nach oben, der nur mit seiner einen Hälfte der Tibia aufsitzt. Das freie Ende bildet mit der Tibia einen nach oben offenen Winkel von ca. 30°. Der Fächer hat seine konkave Seite außen, zeigt deutlich radiär gestellte Knochenbälkchen, die alle vom obersten Punkt, mit dem die Exostose noch aufsitzt, ausgehen. Die Fibula ist in ihrem unteren Teile etwas aufgetrieben.

Rechtes Kniegelenk: Femur ohne pathologischen Befund. Die Tibia zeigt 2—3 cm oberhalb der Epiphysennarbe an ihrer medial-vorderen Seite einen zapfenförmigen Knochenauswuchs von spongiösem Bau. Lateral sind einige kleinere Auftreibungsschatten zu erkennen. Schwer betroffen ist das Köpfchen der Fibula. Dasselbe ist fast gar nicht mehr zu erkennen. Es weist eine kleinapfelgroße Knochenprominenz auf der medialen Seite auf, die sich noch weit über die vordere Seite der Tibia erstreckt. Oben sitzt dem Köpfchen eine pyramidenartige Knochenbildung auf, und lateral ist dasselbe zu zwei kleineren Knochenprominenzen ausgezogen. Sämtliche Neubildungen weisen spongiösen Bau auf.

Die Therapie des Falles war folgende:

11. IV. Feuchte Verbände, Salzwedelscher Verband.

18. IV. Die Entzündungserscheinungen sind zurückgegangen. Drüsen etwas schmerzhafter. Schwellung und Fluktuation gleich.

24. IV. Eine Punktion der fluktuierenden Stelle medial ergab nur Blut. Die Nadel befand sich in einem leicht blutenden Gewebe. Drüsenschwellung geringer. Therapie: Feuchte Verbände.

1. V. Status idem.

4. V. Patient weigert sich, wenn ein Tumor bei einer Probeexzision gefunden würde, die Einwilligung zu einer Operation zu geben und verläßt das Krankenhaus.

Patient ist nicht wieder erschienen und Nachforschungen nach demselben blieben erfolglos. So sind wir mit der Deutung des Befundes am linken Knie nur auf Vermutungen angewiesen. Die Röntgendiagnose lautet zwar: Sarkom? aber der Schatten im Röntgenbild könnte ebensogut eine abgebrochene Exostose bedeuten, die dann sekundär die Tumorbildung veranlaßt hätte. Es sind in der Literatur mehrfach Fälle beschrieben, in welchen abgebrochene Exostosen vereitern. Dazu würde auch das Fieber des Patienten passen. Er hatte bei seiner Aufnahme eine Temperatur von 35,5°, die sich in der Folgezeit nach der Punktion um 37° herum hält. Der Abszeß muß ins Kniegelenk durchgebrochen sein, da deutliche Fluktuation in demselben nachzuweisen war. Dadurch wird der Zustand des Patienten ein ziemlich bedenklicher, da sehr leicht, wie der Fall von Billroth beweist, allgemeine Sepsis eintreten kann.

Sonst bietet uns der Fall nichts Neues. Er ist wieder ein Beweis für das kongenitale Vorkommen der multiplen kartilaginären Exostosen. Ob Patient aus einer Exostotikerfamilie stammt, läßt sich nachträglich nicht mehr eruieren. Der kurze Fuß des Bruders des Pat., der nach einem Fall auftrat, spräche dafür, wenn er nicht auf eine etwa an das Trauma sich anschließende Coxitis zurückzuführen ist.

Zusammenfassung.

Unsere Arbeit hat also kurz folgendes Resultat ergeben:

Multiple kartilaginäre Exostosen kommen vor:

1. angeboren,
2. erworben.

ad 1: Die angeborenen Formen sind meist hereditär. Sie beruhen auf einer fehlerhaften Keimanlage. Dieselbe wird vom Aszendenten auf den Deszendenten durch Beeinflussung des Geschlechtsproduktes übertragen. Bei genügender Entwicklung kann der Fehler in der Anlage des Knochensystems gleich nach der Geburt in Erscheinung treten, meist wird er jedoch erst später bemerkt.

ad 2: Wird ein Individuum aus einer Familie, in der die Krankheit nicht zuhause ist, von derselben befallen, so muß dieselbe notwendigerweise erworben werden.

a) Erworben wird die Krankheit nicht durch Hypothyroidismus, sondern durch die gleichen Schädlichkeiten, die Rachitis hervorrufen, durch schlechte Existenz und Ernährungsbedingungen, weshalb wir beide Krankheiten als Konstitutionsanomalien in engem Zusammenhang miteinander treffen.

b) Es ist noch ein zweiter Modus der Akquisition der Krankheit möglich: Durch Verwandtschaftsehen der Eltern, wobei die Exostosenbildung bei den Kindern als Degenerationserscheinung aufzufassen ist.

Die Krankheit tritt hauptsächlich in zwei Formen auf:

1. in der „klassischen Form" (Haupttyp Bessel-Hagen). Es zeigen sich bedeutende Wachstumsstörungen und Verkrümmungen an den befallenen Knochen;

2. bei gleich stark entwickelten Exostosen wie bei 1 fehlen die Wachstumsstörungen entweder ganz

oder sind so gering ausgeprägt, daß sie nicht ins Gewicht fallen (bei nicht erblich mit Exostosen belasteten Individuen).

Zum Schlusse meiner Arbeit ist es mir eine angenehme Pflicht, Herrn Geheimrat v. Angerer für die Anregung zu der Arbeit, sowie die Überlassung des Materials, sowie Herrn Professor Dr. Grashey für die Förderung der Arbeit durch zahlreiche wohlgelungene Röntgenbilder und Skizzen meinen aufrichtigsten Dank auszusprechen.

Literatur.

Bergmann, Zwei Exostosen am Femur, St. Petersburger medizinische Wochenschrift 1876.
Bessel-Hagen, Über Knochen- und Gelenkanomalien, Langenbecks Archiv, Bd. 41.
Billroth, Handbuch der Chirurgie.
— Chirurgische Erfahrungen, Langenbecks Archiv 1868.
Bode, Über mult. kart. Exostosen, Zeitschrift für Chirurgie Bd. 78.
Borchardt, Kartilaginäre Exostosen, Münchener Med. Wochenschrift 1903.
Borst, Die Lehre von den Geschwülsten.
Braune, Über hereditäre Exostosenbildung, Inaug.-Dissertation Halle 1882.
Brenner, Beiträge zur Kasuistik der mult. kart. Exostosen, Inaug.-Diss. München 1884.
Chiari, Zur Lehre der mult. Exostosen, Prager med. Wochenschrift 1892.
Cholewa, Über mult. kart. Exostosen, Inaug.-Diss. Halle 1869.
Cooper, Surgical Essys, London 1818.
Cohnheim, Virchows Archiv Bd. 35.
Cramer, Ein Fall von mult. kart. Exost., Archiv für Orthopädie, Mechanotherapie und Unfallchirurgie Bd. 1.
Crivelli, Obsérvation d'un cas d'exost. de la fosse iliaque, Revue de Chirurgie 1896.
Dittrich, Zwei Fälle von mult. kart. Exost., Inaug.-Diss. Kiel 1892.
Drescher, Zur Kasuistik der heredit. mult. Exostosen, Inaug.-Diss. Giessen 1889.
Degranges, Exostoses ostéogéniques, Jahresbericht Virchow-Hirsch 1872.

Ehrhardt, Ein Fall von intraartikulär gelegener Exostosis cartilag. am Knie, Zeitschrift für Chirurgie 1887.
Fehleisen, Langenbecks Archiv, Bd. 33.
Fischer, Mitteilungen aus der Universitätsbibliothek Göttingen 1861.
Fischer, Über hered. mult. Exost., Zeitschrift für Chirurgie 1880.
Flinker, Zur Lehre v. d. Exost. cartil. und ihre Beziehung zur Rachitis, Wiener klin. Wochenschrift 1909.
Frank, Ein seltener Ausgang der mult. kart. Exost., Inaug.-Diss. Jena 1905.
Frey, Ein Beitrag zur Kasnistik der mult. Exost., Inaug.-Diss. Dorpat 1874.
Geyer, Ein Fall von Exostosis cart., Inaug.-Diss. Kiel 1903.
Gillette, Virchows Jahrbücher 1874.
Gottstein, Zentralblatt für Chirurgie 1911.
Grimfeld, Mult. kart. Exost., Münchener med. Wochenschrift 1903.
Ghillini, Experimentelle Untersuchungen und Reizung des Epiphysenknorpels, Langenbecks Archiv 1895.
Haberer, Ein Fall von mult. Enchondr. u. Exost., Archiv für Chirurgie 1909.
Hartmann, Ein seltener Ausgang von mult. Exost., Archiv für Chirurgie 1893.
Helferich, Archiv für Physiologie 1882.
Henking, Multiple Exostosen, Virchows Archiv 1879.
Herzfeld, Ein Beitrag zur Frage der mult. kart. Exost., Archiv für Chirurgie 1911.
Heymann, Ein Beitrag zur Heredität seltener Geschwulsformen, Virchows Archiv 1886.
Hilgendorf, Drei Fälle von Exost. cartilag., Inaug.-Diss. 1891.
Hoeber, Ein Beitrag zur Kasuistik der mult. Exost., Inaug.-Diss. München 1901.
Hoffa, Fortschritte auf dem Gebiete der Röntgenstrahlen Bd. 2.
Honsell, Beiträge zur klin. Chirurgie Bd. 12.
Jungmann, Über mult. hered. Exost., Berliner klin. Wochenschrift 1902.
Keller, Hereditäre mult. Exostosen, Inaug.-Diss. Halle 1901.
König, Über traumat. Osteome, Archiv für Chirurgie 1906.
Kremser, Über 2 Fälle von mult. Exost., Inaug.-Diss München 1893.
Kroop, Über Exostosis cart., Inaug.-Diss. Bonn 1897.
Kryger, Multiple Knochen- und Knorpelgeschwülste, Langenbecks Archiv 1898.
Kirmisson, Exostoses mult. Révue d'orthopédie 1905.
Läwen, Demonstration einer Exostosis cartilag., Münchener Med. Wochenschr. 1901.
Läwen, Über die Beziehungen der Enchondrome z. d. mult. kartilag. Exostosen, Zeitschrift für Chirurgie 1904.

Lenormant, Les troubles de croissance dans les exostoses ostéogéniques, Revue d'orthopédie 1905.
Lippert, Über Wachstumsstörungen der Knochen bei mult. kart. Exostosen, Zeitschrift für klin. Medizin 1903.
Maclean, Mult. Exost., Zentralblatt für Chirurgie 1891.
Marchand, Exostosis cart., Eulenburgs Realenzyklopädie Bd. 4.
Meyer, Über Knochen- und Gelenkdeformitäten, Inaug.-Diss. München 1882.
Meyer, Zwei Fälle von mult. kartilag. Exost., Inaug.-Diss. Würzburg 1900.
Milner, Demonstration eines Falles von mult. kart. Exost., Berliner klin. Wochenschrift 1906.
Nasse, Über mult. kartilag. Exostosen u. mult. Enchondrome, Sammlung klin. Vorträge 1895.
Ochsner and Rothstein, Multiple Exostoses, Annales of surgery 1907.
Oettinger, Über mult. kartilag. Exostosen, Inaug.-Diss. München 1905.
Paget, Lectures of Tumor, London 1853.
Pannenborg, Über mult. kart. Exostosen, Inaug.-Diss. Greifswald 1908.
Pels-Leusden, Klin. Studien über Exost. cartilag., Zeitschrift für Chirurgie Bd. 86.
Prettin, Über mult. Exostosen, Inaug.-Diss., Halle 1898.
Piltz, Ein Fall von mult. kartilag. Exostosen, Inaug.-Diss. Leipzig 1912.
Recklinghausen, Virchows Archiv Bd. 35.
Reich, Ein Beitrag zur Lehre der mult. kart. Exost., Zeitschrift für Chirurgie 1896.
Reinecke, Mult. kartilag. Exost., Virchows Archiv Bd. 77.
Reinecke, Erblichkeit multipler Wachstumsexost., Beiträge für klin. Chirurgie 1891.
Reulos, Exostoses congénitales, Progrès med. 1885.
Ribbert, Geschwulstlehre.
Richter, Ein Beitrag zur Lehre v. d. mult. Exost., Inaug.-Diss. Jena 1894.
Richter, Über einen Fall von schwerer Neurasthenie bei mult. kart. Exost., Inaug.-Diss. Berlin 1907.
Richter, Ein Beitrag zur Kasuistik der mult. kart. Exost., Inaug.-Diss. Giessen 1908.
Riedinger, Experimentelle Unternehmungen über Epiphysentrennung, Archiv für Orthopädie, Mechanotherapie IX Bd. 2.
Rindfleisch, Schweizer Zeitschrift f. Heilkunde 1864.
Roberg, Beiträge zur Kenntnis der Exostosen, Inaug.-Diss. Bonn 1886.
Rubinstein, Ein Fall von mult. Exost., Berliner klin. Wochenschrift 1891.
Schmidts Jahrbücher 208, 220, 124, 164.
Schäfer, Ein Beitrag zur Kasuistik der mult. Exost., Inaug.-Diss. München 1899.
Schuler, Über traumat. Exostosen, Inaug.-Diss. Tübingen 1902.

Shuttleworth, Case af mult. Exost., British med. journal 1888.
Seidel, Multiple kart. Exostosenbildung, Zentralblatt für Chirurgie 1885.
Sonnenschein, Ein Fall von mult. Exost. cartilag., Inaug.-Diss. Berlin 1873.
Stanley, A treatise an discases of the bones, London 1849.
Starck, Über mult. kart. Exostosen, Beiträge zur klin. Chirurgie Bd. 34.
Stoker, Case of multiple exost., Transact. of the acad. of Irland 1885.
Stolzenberg, Zur Aetiologie der heredit. mult. Exost., Inaug.-Diss. Greifswald 1898.
Syme, The Lancet 1855.
Thiel, Ein in Rücksicht auf die Frage des Knochenwachstums interess. Fall von mult. kart. Exostosenbildung. Inaug.-Diss. Greifswald 1876.
Virchow, Die krankhaften Geschwülste II.
Virchow, Über die Entstehung der Enchondrome und Monatsbericht der k. preuß. Akademie der Wissenschaften 1876.
Virchow, Über multiple Exostosen, Berliner klinische Wochenschrift 1891.
Vix, Beiträge zur Kenntnis der angeb. mult. Exost., Inaug.-Diss. Giessen 1856.
Volkmann, Beiträge zur Chirurgie, Leipzig 1875.
Walder, Über Chondrome der Scapula, Zeitschr. für Chirurgie Bd. 14.
Weber, Die Exostosen und Enchondrome, Inaug.-Diss. Bonn 1856.
Weinlechner, Über Exostosen mit einem Fall von Aneurysmabildung, Wiener med. Blätter 1883.
Kurmb, Ein Fall von mult. Exostosen, Inaug.-Diss. Kiel 1902.
Young, Case of mult exost., Glasgow med. journal 1908.
Ziegler, Zwei Fälle von mult. kart. Exost., Münchener med. Wochenschrift 1892.

Lebenslauf.

Verfasser wurde geboren am 17. Mai 1888 zu München als der Sohn des städtischen Krankenversicherungskontrolleurs M. Hoock. In seiner Heimatstadt besuchte er die Volksschule, absolvierte dortselbst das k. Maximiliansgymnasium und bezog im Herbst 1908 die Ludwig-Maximiliansuniversität. An derselben widmete er sich dem Studium der Medizin, bestand im Februar 1911 die ärztliche Vorprüfung und im Dezember 1913 die ärztliche Staatsprüfung.